

# Tumor ungular de origen inflamatorio

*Nail tumor of inflammatory origin*

**Lady Jennifer Guzmán<sup>1</sup>, Luis Fernando González<sup>2</sup>, Adriana Motta<sup>3</sup>, Mariam Rolón<sup>4</sup>**

1. Médica residente de Dermatología de tercer año, Servicio de Dermatología, Hospital Simón Bolívar-Universidad El Bosque, Bogotá, D.C., Colombia.
2. Médico residente de Dermatología de tercer año, Servicio de Dermatología, Hospital Simón Bolívar-Universidad El Bosque, Bogotá, D.C., Colombia.
3. Médica dermatóloga; jefe, Servicio de Dermatología, Hospital Simón Bolívar-Universidad El Bosque, Bogotá, D.C., Colombia.
4. Médica dermatóloga, dermatopatóloga, Servicio de Patología, Hospital Simón Bolívar, Bogotá, Colombia.

## RESUMEN

La acrodermatitis continua de Hallopeau es una enfermedad inflamatoria crónica, rara y recurrente, caracterizada por la presencia de pústulas estériles en los dedos de las manos o los pies, con compromiso ungular. Ha sido descrita por muchos autores como una variante de la psoriasis, correspondiente a la minoría de los casos. Se presenta un paciente con una lesión tumoral en el lecho ungular, que se diagnosticó como esta enfermedad.

**PALABRAS CLAVE:** enfermedades de la uña, acrodermatitis, psoriasis.

## SUMMARY

Acrodermatitis continua of Hallopeau is a chronic skin disorder, characterized by recurrent, sterile, pustular eruptions of the digits with marked involvement of the nail beds. Described by many authors as a variant of pustular psoriasis, it represents a minority of cases for psoriasis. We report a patient with tumor lesion compatible with acrodermatitis continua de Hallopeau in the nail bed.

**KEY WORDS:** nail diseases, acrodermatitis, psoriasis.

## INTRODUCCIÓN

La acrodermatitis continua de Hallopeau es una erupción pustulosa localizada, cuya presentación clínica en hombres adultos mayores es infrecuente, caracterizada por placas o tumores queratósicos<sup>1,2</sup>.

Actualmente, se considera como parte del grupo de psoriasis pustulosa localizada y, en algunos casos, puede evolucionar a pustulosis generalizada<sup>3-5</sup>. Las lesiones iniciales son pústulas estériles que comprometen el extremo distal de los dedos de las manos y, con menor frecuencia, los de los pies<sup>6</sup>. En el lecho o matriz ungular, las pústulas forman lagos de pus con posterior destrucción de la lámina ungular<sup>6</sup> y, en algunos casos, forman lesiones tumorales exofíticas.

Se presenta el caso de un adulto mayor con un tumor del lecho ungular con diagnóstico confirmado de acrodermatitis continua de Hallopeau.

### Correspondencia:

Luis Fernando González

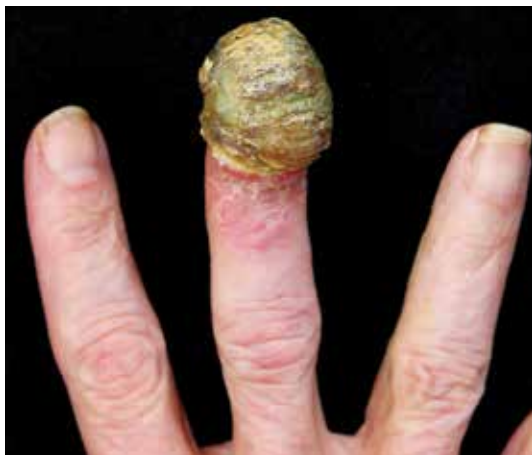### Email:

luisfer1000@gmail.com

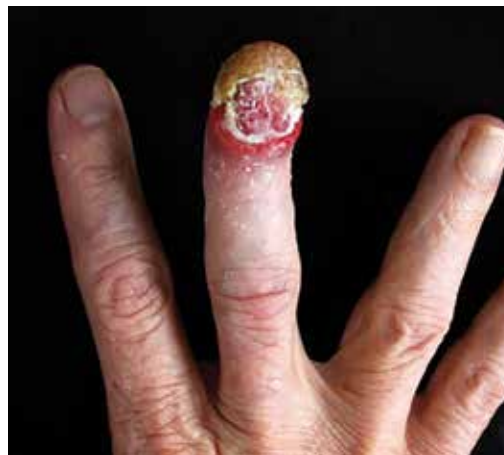Recibido: 26 de abril de 2016

Aceptado: 22 de julio de 2016

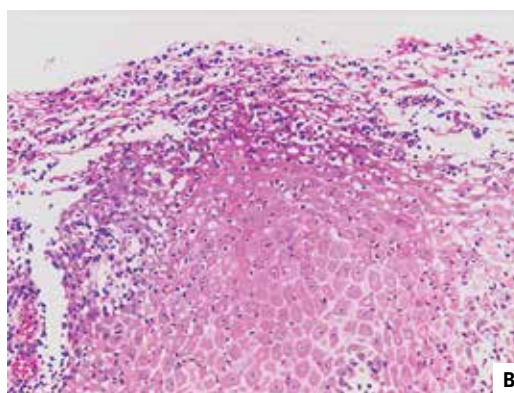
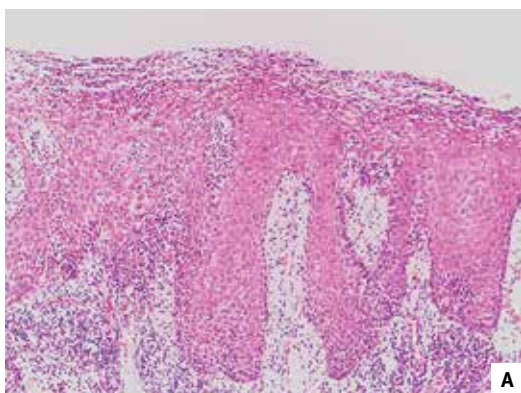
No se reportan conflictos de interés.



**FIGURA 1.** Placa tumoral cubierta por costra serosa que compromete el lecho ungular del tercer dedo de la mano derecha.



**FIGURA 2.** Placa tumoral que compromete el lecho ungular, con anoniquia secundaria en el tercer dedo de la mano derecha.



**FIGURA 3.** Hallazgos histopatológicos indicativos de psoriasis pustulosa de tipo acrodermatitis continua de Hallopeau. A. Biopsia de piel: hiperplasia psoriasiforme, con frecuentes telangiectasias del estroma y abundante infiltrado linfoplasmocitario subepitelial. Hematoxilina y eosina 20X. B. Biopsia de piel: infiltrado neutrofílico subcórneo. Hematoxilina y eosina 40X.

## CASO CLÍNICO

Se trata de un hombre de 75 años procedente de Bogotá, quien desde un año antes presentaba una lesión tumoral en el lecho ungular del tercer dedo de la mano derecha, asociado a dolor local y de aparición posterior a un trauma con objeto corto-punzante. El paciente era diabético, controlado con hipoglucemiantes orales.

En el examen físico se observó en el lecho ungular del tercer dedo de la mano derecha, una placa tumoral cubierta por una costra verde-amarillenta de 3,0 x 3,5 cm de diámetro, con anoniquia secundaria (**FIGURAS 1 Y 2**).

Se tomó una biopsia con impresión diagnóstica de carcinoma escamocelular del lecho ungular. En la histopatología se observaron numerosas agrupaciones de neutrófilos, con un epitelio que exhibe hiperplasia psoriasiforme, con frecuentes telangiectasias en el estroma y abundante infiltrado linfoplasmocitario subepitelial, hallazgos morfológicos confirmatorios de acrodermatitis continua de Hallopeau (**FIGURA 3, A Y B**).

Se instauró tratamiento con un corticoide tópico de alta potencia (propionato de clobetasol en crema al 0,05%). Hubo mejoría terapéutica del 50 % de la lesión, sin embargo, el paciente no aceptó tratamiento oral o terapia

biológica dirigida para la psoriasis. Actualmente, el paciente presenta un curso clínico estable, sin compromiso de otras uñas ni pústulas en otra parte.

## DISCUSIÓN

La acrodermatitis continua de Hallopeau es una manifestación rara y recurrente de la psoriasis, que afecta los dedos de manos o pies<sup>1,2</sup>. Esta entidad fue descrita por primera vez en 1888, por Radcliffe-Crocker, quien acuñó el término *dermatitis repens*, también conocida como acropustulosis, acrodermatitis pustular y acrodermatitis perstans<sup>1,2</sup>. Posteriormente, en 1890, Hallopeau reportó una serie de casos, la denominó acrodermatitis supurativa continua y sugirió una causa infecciosa por *Staphylococcus albus* o por *Staphylococcus aureus*. Doce años después, en 1902, Audry descartó que se tratara de un proceso infeccioso<sup>1</sup>.

En 1944, Lever describió su similitud con la psoriasis pustulosa, siendo indistinguible en la histopatología<sup>1</sup>. En 1963, Lever junto con Baker y Ryan, propusieron que la acrodermatitis continua de Hallopeau se superponía con otras enfermedades, como queratodermia blenorragica, enfermedad de Reiter, impétigo, dermatitis herpetiforme y psoriasis pustulosa, ya que eran muy similares a la histopatología<sup>1</sup>. Sin embargo, en 1984, Pearson, *et al.*, intentaron distinguirla como una entidad única y aislada de la psoriasis pustulosa<sup>1</sup>. A medida que pasó el tiempo, finalmente concluyeron que la acrodermatitis continua de Hallopeau es una variante de la psoriasis pustulosa<sup>1,2</sup>.

Se desconoce su incidencia, pero hay reportes de casos que revelan una relación hombre a mujer de 7:13, con una edad promedio de presentación a los 46 años<sup>3</sup>. Su etiología no es del todo clara, pero se ha relacionado con eventos traumáticos o infecciosos digitales como factores precipitantes del proceso inflamatorio local<sup>1,3</sup>. Recientemente, se ha relacionado como parte del síndrome autoinflamatorio por deficiencia del antagonista de la interleucina 36 (DITRA)<sup>4</sup>.

Clínicamente se caracteriza por la presencia de pústulas estériles seguidas de descamación y formación de costras en la porción distal de los dedos de las manos y algunas veces de los pies, formando lagos de pus que al romperse dejan una piel eritematosa brillante en la cual se desarrollan nuevas pústulas<sup>1,3</sup>. Las pústulas también pueden comprometer el lecho ungular y generar lesiones incapacitantes por atrofia, onicodistrofia, osteólisis y anoniquia<sup>6</sup>. El desecado crónico de las pústulas puede dar lugar a la formación de lesiones de aspecto tumoral en el lecho ungular, que hacen sospechar car-

cinoma escamocelular, sobre todo en lesiones únicas como en el presente caso.

Cuando las lesiones son agudas, se debe hacer diagnóstico diferencial con infecciones por estafilococo, herpes o dermatofitos, al igual que con enfermedades inflamatorias como el eccema dishidrótico y la dermatitis alérgica o irritativa de contacto<sup>1,2,6,7</sup>. El carcinoma escamocelular del lecho ungular se presenta como placas ulceradas que generan destrucción de la unidad ungular; es un diagnóstico diferencial en aquellos pacientes con lesiones crónicas que afectan el lecho ungular, entre ellas, la psoriasis de tipo acrodermatitis continua de Hallopeau, como en este caso<sup>1,2</sup>.

Las lesiones crónicas por acrodermatitis continua de Hallopeau deben diferenciarse de melanoma maligno, granuloma piógeno, enfermedad de Reiter, tumor glómico, fibroma subungular y blastomicosis<sup>6</sup>. El diagnóstico de la acrodermatitis continua de Hallopeau es clínico e histopatológico<sup>2</sup>. Los hallazgos iniciales en la histopatología son la presencia de pústulas neutrofilicas subcórneas con moderado infiltrado dérmico linfoplasmocitario. En la biopsia de la matriz ungular de las lesiones crónicas, es frecuente encontrar acantosis moderada con exocitosis de neutrófilos y linfocitos con espongiosis<sup>1</sup> evidentes en este caso.

El manejo de los pacientes con acrodermatitis continua de Hallopeau es complejo debido al curso persistente de las lesiones y a los pocos casos reportados<sup>1</sup>. Existen diferentes alternativas terapéuticas tópicas que pueden usarse como monoterapia o en combinación con medicamentos sistémicos; la monoterapia es la opción con mayores tasas de recaídas<sup>1,2</sup>. Al tratarse de un subtipo de psoriasis, la acrodermatitis continua de Hallopeau se ha tratado con medicamentos antiinflamatorios e inmunomoduladores, como calcipotriol, tacrolimus y corticoides tópicos, con resultados clínicos variados<sup>5</sup>. Existe documentado el uso combinado de calcipotriol con tacrolimus o betametasona con buenos resultados a las tres semanas y con menor riesgo de recurrencia. El tratamiento sistémico se reserva para casos resistentes o graves; se usan los retinoides sistémicos, la dapsona, la ciclosporina y el metrotexato<sup>8</sup>.

El advenimiento de la terapia biológica ha desplazado el tratamiento convencional y ha hecho de los inhibidores del FNT- $\alpha$  una opción terapéutica válida para esta entidad; se ha observado mejoría completa de las lesiones cutáneas durante el periodo en que se utiliza el anti-FNT, pero, con posterior reaparición de las pústulas sobre la misma área, al suspenderse<sup>5,8,9</sup>.

Se sigue considerando una enfermedad de difícil tratamiento y, por ser una enfermedad de baja prevalencia, no hay pautas terapéuticas bien establecidas.

## CONCLUSIONES

Se presenta el caso de un paciente con manifestaciones atípicas de la acrodermatitis continua de Hallopeau, una entidad infrecuente poco descrita en la literatura científica e indistinguible clínicamente de otras enfermedades, como el carcinoma escamoceleular del lecho ungular.

## REFERENCIAS

1. Sehgal VN, Verma P, Sharma S, Srivastava G, Aggarwal AK, Rasool F, *et al.* Acrodermatitis continua of Hallopeau: Evolution of treatment options. *Int J Dermatol.* 2011;50:1195-211.
2. Rivera A, Quijano E, Cortez F, Sánchez R, Carayhua D, Jiménez H, *et al.* Acrodermatitis continua de Hallopeau: reporte de un caso. *Dermatol Perú.* 2012;22:174-7.
3. Iijima S, Okazaki Y, Watanabe S, Maruyama Y. Case of acrodermatitis continua of Hallopeau following psoriasis with atypical clinical presentation. *J Dermatol.* 2014;41:1006-8.
4. Abbas O, Itani S, Ghosn S, Kibbi AG, Fidawi G, Farooq M, *et al.* Acrodermatitis continua of Hallopeau is a clinical phenotype of DITRA: Evidence that it is a variant of pustular psoriasis. *Dermatology.* 2013;226:28-31.
5. Ranugha PS, Kumari R, Thappa DM. Acrodermatitis continua of Hallopeau evolving into generalized pustular psoriasis. *Indian J Dermatol.* 2013;58:161.
6. Mrowietz U. Pustular eruptions of palms and soles: Acrodermatitis continua (Hallopau). En: Wolff K, Goldsmith L, Katz S, Gilchrest B, Paller A, Leffell D, editors. *Fitzpatrick's Dermatology in General Medicine.* 7th edition. New York: McGraw-Hill; 2008. p. 217-8.
7. van de Kerkhof PCM, Nestlé FO. Psoriasis: Acrodermatitis continua de Hallopeau. En: Bologna J, Jorizzo J, Schaffer J, editores. *Dermatology.* Third edition. Philadelphia: Elsevier Saunders; 2012. p. 135-55.
8. Yang HH, Chen HC, Chen HC, Wu YH, Su HY. Acrodermatitis continua of Hallopeau - A case with lesions localized at bilateral thumbs successfully treated with dapsone. *Dermatol Sinica.* 2003;21:165-70.
9. Weisshaar E, Diepgen TL. Successful etanercept therapy in therapy refractory acrodermatitis continua suppurativa Hallopeau. *J Dtsch Dermatol Ges.* 2007;5:489-92.