

# Tumor spitzoide atípico

*Atypical Spitz tumor*

**Santiago Andrés Ariza<sup>1</sup>, Ingrid Angulo<sup>2</sup>**

1. Médico dermatólogo, oncólogo; docente adjunto, Fundación Universitaria Ciencias de la Salud, Bogotá, D.C., Colombia.
2. Médica, residente de Dermatología, Fundación Universitaria de Ciencias de la Salud, Bogotá, D.C., Colombia.

## Resumen

Los tumores spitzoides atípicos son proliferaciones de melanocitos cuyas características histológicas se superponen con las de los nevus de Spitz y las de los melanomas spitzoides. Su comportamiento es incierto y se observan frecuentemente en niños.

Se presenta el caso de un niño de nueve años con un tumor spitzoide atípico y se discute el abordaje de estas lesiones en la población infantil.

**PALABRAS CLAVE:** tumor spitzoide atípico, melanoma, niños.

## Correspondencia:

Santiago Andrés Ariza

## Email:

santiagoandresariza@gmail.com

*Recibido: 20 de septiembre de 2012.*

*Aceptado: 15 de febrero de 2013.*

No se reportan conflictos de intereses.

## Summary

Atypical Spitz tumors are melanocyte proliferations with histological features overlapped with those of the Spitz nevus and spitzoid melanomas. Its behavior is uncertain and it often develops in children. We present a case of a 9 years old child with an atypical Spitz tumor to discuss the disease approach in child population.

**KEY WORDS:** Atypical Spitz tumor, melanoma, children.

## Caso clínico

Se presenta el caso de un paciente de sexo masculino de nueve años de edad, sin antecedentes de importancia, que presentaba una lesión 'névica' en el polo superior de la oreja derecha, de ocho meses de evolución y crecimiento gradual. En el examen físico se evidenció un nódulo de aspecto 'névico' de color pardo homogéneo, bien delimitado, de 7 mm de diámetro en la hélice (*helix*) de la oreja derecha. En la exploración clínica del cuello no se palparon adenomegalias (**FIGURA 1**).

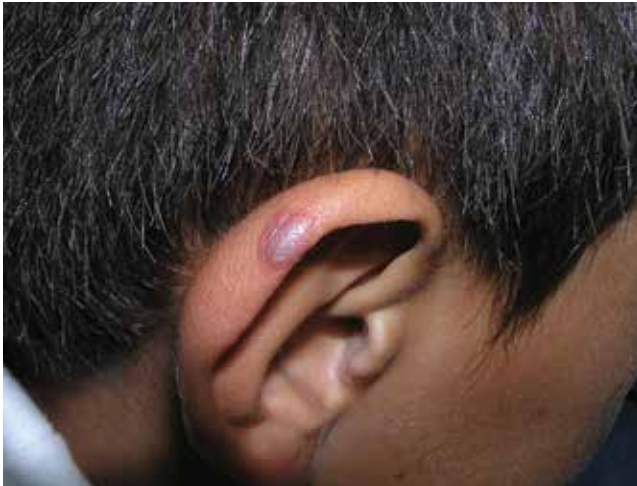En el estudio histopatológico se observó proliferación asimétrica de melanocitos epitelioides, con nidos dérmicos y epidérmicos, estos últimos con hendidura con la dermis anexa. Los nidos profundos presentaban una acentuada atipia celular, mitosis atípicas y células gigantes multinucleadas, sin evidencia de madura-

ción, en un estroma fibroso con moderado infiltrado inflamatorio linfoplasmocitario con abundante melanófagos (**FIGURA 2**).

En el estudio con inmunohistoquímica para HMB45, se observó una marcación positiva difusa en los melanocitos, sin evidencia de gradiente descendente y, además, un Ki-67 con marcación del 3 % en esta población celular.

Se recibió del Laboratorio de Dermatopatología el diagnóstico de una proliferación de melanocitos atípica con rasgos spitzoides.

El paciente fue sometido a resección local amplia de la lesión, cuyos bordes quirúrgicos fueron negativos. Se complementó el estudio del cuello con una ecografía cervical que fue normal. Durante un año de seguimiento, la lesión no ha presentado recidiva ni se han detectado adenomegalias cervicales.



**FIGURA 1.** Lesión 'névica' en el polo superior de la oreja derecha.

## Discusión

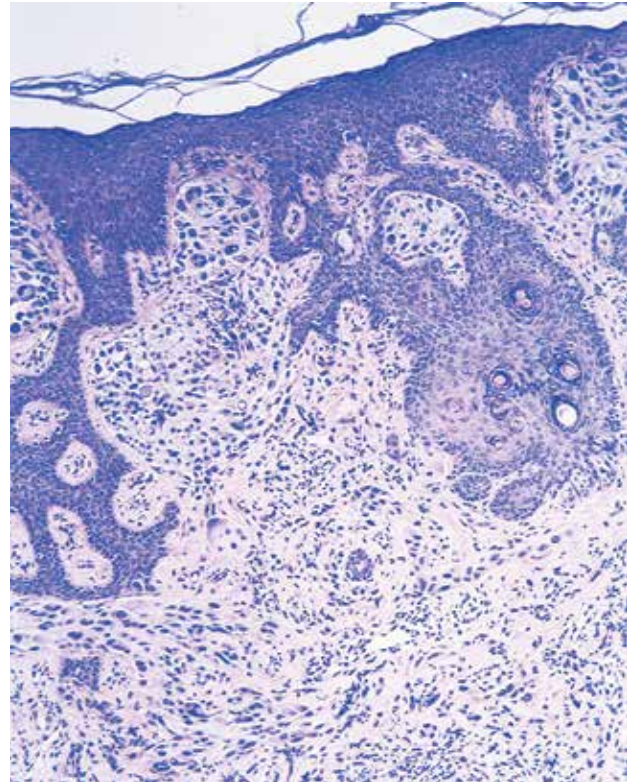
Los tumores spitzoides atípicos son proliferaciones de melanocitos con características histopatológicas similares a las del nevus de Spitz y a las del melanoma. En muchas ocasiones no es posible determinar su comportamiento biológico, por lo que se ha propuesto el término MELTUMP (*Melanocytic Tumors of Uncertain Malignant Potential*) como una alternativa para denominarlos<sup>1</sup>.

En la literatura científica existe gran controversia sobre el diagnóstico y el tratamiento de estos casos, particularmente cuando se enfrenta el reto de tomar decisiones en la población pediátrica.

Dado que estas lesiones pueden tener comportamientos totalmente opuestos, que van desde una evolución absolutamente benigna –como en el caso de los nevus de Spitz clásicos– hasta la posibilidad de metástasis a distancia y muerte –como en el melanoma–, su enfoque resulta complejo para el médico tratante.

En un polo del espectro se encuentran los nevus de Spitz que son tumores claramente benignos, con mayor incidencia en las primeras dos décadas de la vida y particularmente frecuentes en los niños, con predilección por la cara en los menores y por los muslos en las mujeres jóvenes con piel blanca.

En el otro polo se encuentran los melanomas malignos con rasgos spitzoides que presentan una arquitectura y una citología que recuerdan a las de los nevus de Spitz, pero con un grado importante de atipia que permite su diferenciación. La mayoría de los casos se desarrollan en la edad adulta, contrario a los nevus de Spitz, sin que esto sea una regla que resuelva el problema en los casos difíciles, pues se han descrito melanomas spitzoides en niños<sup>2</sup>.



**FIGURA 2.** Nidos profundos con marcada atipia celular, mitosis atípicas y células gigantes multinucleadas, sin evidencia de maduración, en un estroma fibroso con moderado infiltrado inflamatorio linfoplasmocitario y abundantes melanófagos. Hematoxilina y eosina, 10X.

Entre las características más típicas de los nevus de Spitz se pueden mencionar: diámetro pequeño (menos de 5 a 6 mm), simetría, márgenes periféricos claramente delimitados, hiperplasia epidérmica regular, nidos de melanocitos en la unión con la orientación vertical, maduración con descenso en la dermis y rasgos citomorfológicos típicos.

En la actualidad, cuando un MELTUMP genera alta sospecha de melanoma, algunos autores sugieren tratarlo asumiendo la peor situación posible, es decir, como un melanoma, con resección local amplia del tumor primario y estudio del ganglio centinela, con posterior linfadenectomía terapéutica cuando este sea positivo<sup>3</sup>.

En cuanto al resultado del ganglio centinela se debe tener mucha precaución, ya que hasta en 47 % de los casos puede ser positivo, pero en una minoría de ellos ocurre un desenlace fatal. Esto nos lleva a una nueva interpretación de los resultados del ganglio centinela en este contexto de pacientes con tumores diferentes al me-

lanoma. La presencia de depósitos celulares subcapsulares o intraparenquimatosos en el ganglio de pacientes con MELTUMP, puede ser un proceso 'névico' benigno<sup>3,4</sup>.

Los MELTUMP presentan muchas de las características de los nevus de Spitz, tales como la atipia celular, la circunscrición, la falta de maduración, el pleomorfismo nuclear y las mitosis. Sin embargo, muchas de estas lesiones tienen una concordancia diagnóstica baja cuando son leídas por diferentes dermatopatólogos expertos<sup>3,5</sup>.

En muy futuro muy cercano es muy probable que técnicas como la hibridación genómica comparativa (CGH) o la hibridación fluorescente *in situ* (FISH), sean usadas para apoyar el diagnóstico de melanoma en casos de difícil diferenciación<sup>3,6,7</sup>.

Se han publicado algunos estudios que intentan definir mejor las características clínicas e histológicas de estas lesiones, pero se hace necesario recopilar un mayor número de casos con seguimientos a más largo plazo, que permitan obtener conclusiones más sólidas y orienten mejor las decisiones terapéuticas de los médicos tratantes<sup>1,8,9</sup>.

En conclusión, los tumores spitzoides atípicos son lesiones de muy difícil diagnóstico y clasificación, cuyo comportamiento y pronóstico se están empezando apenas a comprender. Se requiere una mayor acumulación de información para poder caracterizarlos mejor y definir cuáles son las variables pronósticas. Es recomendable, siempre que sea posible, estudiar el estado del ganglio centinela y hacer seguimiento a largo plazo en estos pacientes.

## Referencias

1. Berk D, LaBuz E, Dadras S, Johnson D, Swetter S. Melanoma and melanocytic tumors of uncertain malignant potential in children, adolescents and young adults, The Stanford Experience 1995-2008. *Pediatr Dermatol.* 2010;27:244-54.
2. Zedek D, McCalmont T. Spitz nevi, atypical spitzoid neoplasms, and spitzoid melanoma. *Clin Lab Med.* 2011;31:311-20.
3. Ludgate MW, Fullen DR, Lee J, Lowe L, Bradford C, Geiger J, et al. The atypical Spitz tumor of uncertain biologic potential: A series of 67 patients from a single institution. *Cancer.* 2009;115:631-41.
4. Tom W, Hsu J, Eichenfield L, Friedlander S. Pediatric "STUMP" lesions: Evaluation and management of difficult atypical spitzoid lesions in children. *J Am Acad Dermatol.* 2011;64:559-72.
5. Barnhill R, Cerroni L, Cook M, Elder D, Kerl H, LeBoit P, McCarthy S. State of the art, nomenclature, and points of consensus and controversy concerning benign melanocytic lesions: Outcome of an international workshop. *Adv Anat Pathol.* 2010;17:73-90.
6. Lyon V. The Spitz nevus: Review and update. *Clin Plastic Surg.* 2010;37:21-33.
7. Magro C, Crowson N, Mihm M, Gupta K, Walker M, Solomon G. The dermal-based borderline melanocytic tumor: A categorical approach. *J Am Acad Dermatol.* 2010;62:469-79.
8. Berlingeri A, Morales A, Sánchez J, Nogales E. Spitz nevus in a Hispanic population: A clinic-pathological study of 130 cases. *Am J Dermatopathol.* 2010;32:267-75.
9. Baran J, Duncan L. Combined melanocytic nevi: Histologic variants and melanoma mimics. *Am J Surg Pathol.* 2011;35:1540-8.