

Síndrome de Sweet

Sweet' syndrome

Paola Andrea Londoño,¹ Luis Hernando Moreno,² Ricardo Rueda.³

1. Médico, residente I de Dermatología, Universidad del Valle, Cali, Colombia
2. Médico dermatólogo, docente, Escuela de Dermatología, Universidad del Valle, Cali, Colombia
3. Médico dermatopatólogo, docente, Escuela de Dermatología, Universidad del Valle, Cali, Colombia

Resumen

El síndrome de Sweet es el epónimo de la dermatosis por neutrófilos, aguda y febril. Esta entidad se caracteriza por infiltrado de neutrófilos, fiebre y lesiones eritematosas en la piel, como pápulas, nódulos o placas. Clásicamente se ha asociado a malignidad pero actualmente se considera que hay una variedad inducida por medicamentos.

Presentamos el caso de una mujer con lesiones eritematosas cutáneas (placas) de curso subagudo, que cumple los criterios de ambas clasificaciones del síndrome de Sweet.

PALABRAS CLAVE: dermatosis, neutrófilos, histopatología.

Summary

Sweet' syndrome is the eponym for acute febrile neutrophilic dermatosis. This disorder is characterized by neutrophilic infiltration, fever and erythematous skin lesions (papules, nodules and plaques); it is commonly associated with malignancy, but a new variety of drugs may also induce Sweet' syndrome.

We report the case of a woman with subacute cutaneous lesions (plaques); this patient fulfills the criteria for malignancy associated and drug induced Sweet' syndrome.

KEY WORDS: Neutrophilic, dermatosis, histopathology.

Correspondencia:

Luis Hernando Moreno

Email: luis.moreno@imbanaco.com.co

Recibido: Febrero 6 de 2009.

Aceptado: Abril 2 de 2009.

No se reportan conflictos de intereses.

Caso clínico

Se trata de una mujer de 60 años que consultó por la aparición de placas eritematosas e induradas en las palmas y los talones, asociadas a descamación y prurito, de un mes de evolución. Se acompañaron de más de una semana de fiebre, malestar general, edema y dolor en las manos (**FIGURAS 1 Y 2**).

Como antecedentes, tuvo un cáncer de mama que requirió mastectomía radical un año antes y para el cual recibió tratamiento con poliquimioterapia (5-fluoracilo, ciclofosfamida y doxorubicina); la última dosis se la suministraron cinco semanas antes de la hospitalización.

En el examen físico se encontró edema y eritema en las palmas, asociadas a descamación y prurito. Por los antecedentes y la presentación clínica, se hizo el diagnóstico de eritema de las extremidades grado II, también llamado eritrodisestesia palmo-plantar o síndrome

mano-pie. Se inició tratamiento con antihistamínicos y compresas secantes.

La paciente reingresó tres días después por presentar importante aumento del edema con compromiso del dorso de ambas manos y aparición de nuevas lesiones consistentes en placas infiltradas con tendencia a formar ampollas en brazos, cuello, región dorsal y cara. Estas lesiones, evidentes al examen físico, se asociaron a una mayor limitación funcional por dolor. Las nuevas impresiones diagnósticas fueron: 1) síndrome de Sweet, 2) eritema de las extremidades, y 3) dermatosis neutrofílica del dorso de las manos (**FIGURAS 3 Y 4**).

Se ordenaron exámenes paraclínicos que mostraron una discreta neutrofilia (6.823 células por mm³: 73% de los leucocitos) y una ligera elevación de la LDH, 163 UI/L (valores normales: 114-120 UI/L).

Se tomó biopsia de piel que reportó: edema acentuado de la dermis papilar, que muestra ensanchamiento y am-

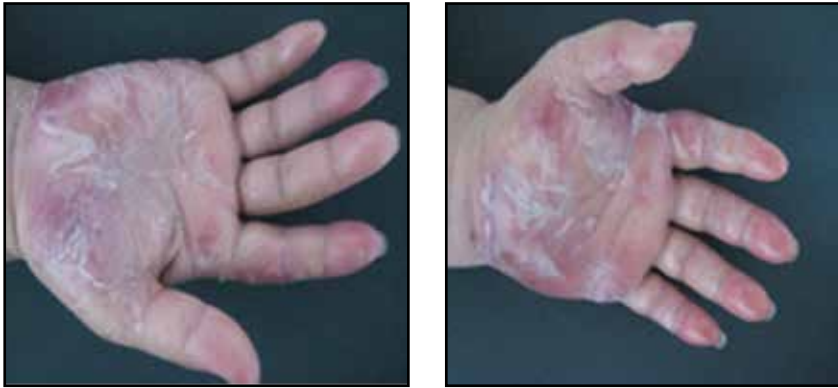

FIGURA 1 Y 2. Acentuado eritema y edema en las palmas.

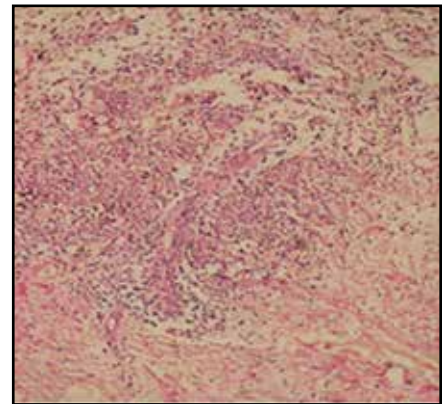
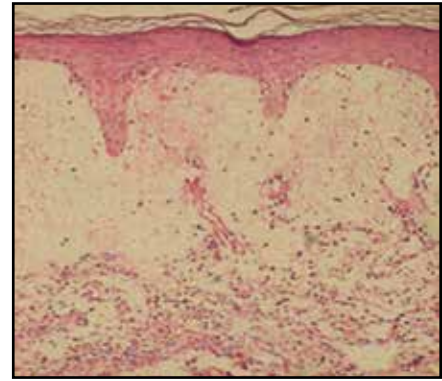


FIGURA 5 Y 6. Acentuado edema de dermis papilar, e infiltrado de numerosos polimorfonucleares neutrófilos.

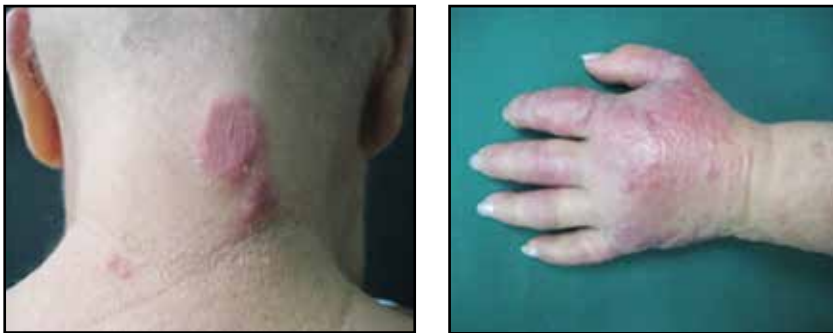

FIGURA 3 Y 4. Placas eritematosas infiltradas con tendencia al ampollamiento.

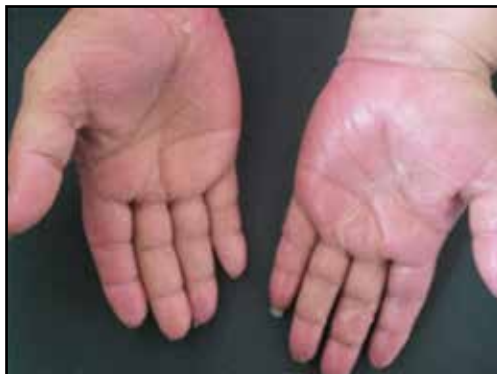
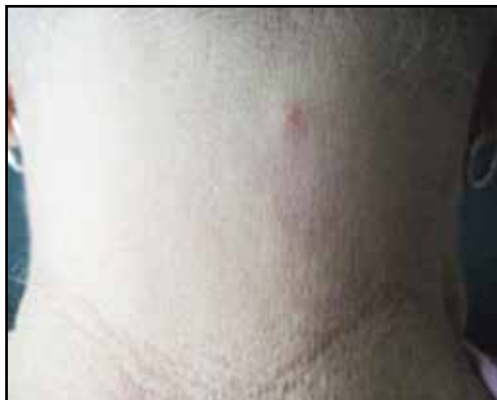
FIGURA 7 Y 8. Resolución casi completa de las lesiones a las 2 semanas de tratamiento.

pollas subepiteliales; presencia de infiltrado inflamatorio perivascular y en el intersticio, numerosos polimorfonucleares neutrófilos con leucocitoclasia, sin vasculitis evidente; también se observaron algunos histiocitos. Esto confirmó el diagnóstico de síndrome de Sweet (FIGURAS 5 Y 6).

Se inició tratamiento con 1 mg/kg de prednisolona al día, 800 mg de pentoxifilina cada 8 horas y compresas secantes, con lo cual se obtuvo una importante mejoría a partir de las primeras 48 horas, hasta la resolución completa (FIGURAS 7 Y 8).

Discusión

El síndrome de Sweet es el epónimo de la dermatosis por neutrófilos, aguda y febril, entidad de distribución mundial que fue descrita, en 1964, por Robert Douglas Sweet.¹ No presenta predilección racial, aunque predomina en el sexo femenino, con una relación de 4:1. La edad de presentación está entre los 30 y 60 años.²

La patogenia es desconocida. Sin embargo, su asociación con infecciones, enfermedades autoinmunes, malignidad o medicamentos, sugiere una reacción de hipersensibilidad.^{1,3,4}

Las manifestaciones clínicas son fiebre, malestar ge-

Clásico	Inducido por medicamentos
1. Inicio abrupto de placas o nódulos eritematosos dolorosos.	A. Inicio abrupto de placas o nódulos eritematosos dolorosos.
2. Evidencia histopatológica de infiltrado neutrofilico denso, sin evidencia de vasculitis leucocitoclástica.	B. Evidencia histopatológica de infiltrado neutrofilico denso, sin evidencia de vasculitis leucocitoclástica.
3. Fiebre: temperatura >38°C	C. Fiebre: temperatura >38°C
4. Asociación con malignidad hematológica o visceral, enfermedad inflamatoria o embarazo, o presentación previa de infección respiratoria o gastrointestinal, o vacunación.	D. Relación temporal entre la ingestión o suministro del medicamento y el inicio del cuadro clínico.
5. Excelente respuesta al tratamiento con esteroides.	E. Mejoría acentuada al discontinuar el medicamento o al iniciar tratamiento con esteroides.
6. Valores anormales en exámenes de laboratorio (3 de 4): velocidad de sedimentación >20 mm por hora, proteína C reactiva positiva, leucocitos >8.000 mm ³ , neutrófilos >70%	

TABLA 1. Síndrome de Sweet

neral y lesiones eritematosas en la piel, ya sea pápulas, placas o nódulos, no pruriginosos, que presentan característicamente una superficie mamelonada, debido al importante edema de la dermis subyacente.^{3,5}

Las lesiones se presentan preferentemente en el cuello, la cabeza y las extremidades superiores. Algunos pacientes desarrollan vesículas, ampollas o pústulas y, frecuentemente, la aparición del cuadro está precedida por infecciones de las vías respiratorias superiores.^{2,3}

La histopatología corresponde a importante edema en la dermis superior con un denso infiltrado inflamatorio en el que predominan los polimorfonucleares neutrófilos. Puede cursar con edema endotelial y leucocitoclasia, pero sin vasculitis evidente.²

Su y Liu propusieron los primeros criterios diagnósticos en 1986.² Para hacer el diagnóstico, se requieren dos criterios mayores acompañados de dos menores. Los criterios mayores son: inicio abrupto de las lesiones correspondientes e histopatología indicativa de la enfermedad. Los criterios menores son: que las lesiones estén precedidas por infecciones, embarazo, malignidad o alteraciones inflamatorias, fiebre o síntomas constitucionales, leucocitosis, y la excelente respuesta al tratamiento con esteroides.

En 1996, D. C. Walker y P. R. Cohen adoptaron estos criterios diagnósticos para definir el síndrome de Sweet clásico (o asociado a malignidad) e introdujeron, además, los criterios diagnósticos del síndrome de Sweet inducido por medicamentos¹, los que deben cumplirse en su totalidad (TABLA 1).¹

El diagnóstico diferencial del síndrome Sweet incluye una larga lista de enfermedades, de las cuales, en este caso, era importante descartar el eritema de las extremidades.

Éste es una reacción de citotoxicidad cutánea directa, debida a grandes concentraciones de medicamentos de quimioterapia que ocasionan una dermatitis de interfaz, con queratinocitos necróticos y sin infiltrado inflamatorio en el estudio de histopatología; esta entidad no responde en forma adecuada al tratamiento con esteroides, según lo reportado en la literatura. En nuestra paciente, podría hacerse otro diagnóstico diferencial con la dermatosis neutrofilica del dorso de las manos; desde el 2000 se ha planteado que esta dermatosis puede ser una variante localizada del síndrome de Sweet, pero su histopatología muestra una evidente vasculitis leucocitoclástica.^{6,7}

Conclusiones

Se presenta el caso de una paciente que, por sus manifestaciones clínicas y sus antecedentes, podría corresponder a varias entidades nosológicas, en el cual la histopatología fue clave para establecer el diagnóstico.

El síndrome de Sweet puede ser inducido por un gran número de medicamentos y debe tenerse como opción diagnóstica en casos como el aquí presentado.

Por la presentación subaguda del cuadro clínico de la paciente, consideramos que pudiese haber estado cursando con la fase histiocítica de la enfermedad, que se ha descrito en la literatura aunque no se encuentra globalmente aceptada.

Referencias

1. Cohen P. Sweet syndrome: A comprehensive review of an acute febrile neutrophilic dermatosis. *Orphanet Journal of Rare Diseases*. 2007;2:34.

2. Bologna J, Jorizzo J, Rapini R. Sweet syndrome. *Dermatology*. 2008; Volumen 1:380-3.
 3. Gheorghe L. Drug induced Sweet's syndrome to hepatitis C antiviral therapy. *Int J Dermatol*. 2008;47:957-9.
 4. Cohen P. Neutrophilic dermatoses occurring in oncology patients. *Int J Dermatol*. 2007;46:106-11.
 5. Guhl G, García-Diez A. Subcutaneous Sweet syndrome. *Dermatol Clin*. 2008;26:541-51.
 6. Duquia R, Almeida H, Vettorato G, Souza P, Schwartz J. Neutrophilic dermatoses of the dorsal of the hands: Acral sweet syndrome? *Int J Dermatol*. 2006;45:51-2.
 7. Hueso L, Sanmartín O, Nagore E, Botella-Estrada R, Requena B, Llombart B, *et al*. Eritema acral inducido por quimioterapia: estudio clínico e histopatológico de 44 casos. *Actas Dermosifilografía*. 2008;99:281-90.
-
-