

# Pilomatrixoma gigante de aspecto verrucoso en miembro inferior: reporte de un caso.

*Giant pilomatricoma with a verrucous variant: A case report.*

**María Isabel Moreno,<sup>1</sup> Ana Francisca Ramírez,<sup>2</sup> Ricardo Rueda.<sup>3</sup>**

1. Residente de tercer año de Dermatología. Universidad del Valle.

2. Docente de Cirugía Dermatológica. Hospital Universitario del Valle.

3. Dermatopatólogo. Hospital Universitario del Valle.

## Resumen

El pilomatrixoma gigante es un tumor raro, que ha sido poco reportado en la literatura. Se han descrito diferentes características clínicas, pero hasta el momento ninguna con aspecto verrucoso. Presentamos el caso de un paciente con pilomatrixoma gigante de aspecto verrucoso, una nueva variante clínica.

**PALABRAS CLAVE:** Pilomatrixoma, verrucoso, neoplasias cutáneas, tratamiento.

## Correspondencia:

María Isabel Moreno.

email: mimorenoc@hotmail.com

*Recibido: Noviembre 18 de 2008.*

*Aceptado: Diciembre 03 de 2008.*

No se reportan conflictos de intereses.

## Summary

The giant pilomatricoma is a rare entity of which not many case reports have been published. Those published have described various clinical features of which none have yet described a Verrucous variant. We report a case of giant pilomatricoma with a verrucous variant as a newly described feature.

**KEY WORDS:** Pilomatricoma, verrucous, skin neoplasms, treatment.

## Historia clínica

Paciente masculino de 51 años de edad, quien presentaba un año de evolución de una lesión tumoral en la región lateral de la rodilla derecha. La lesión era eritematosa, de aspecto verrucoso, con úlcera central y bordes infiltrados; en su interior se apreciaban pseudoquistes de aspecto claro y xantomatoso. Registraba un crecimiento rápido, llegando a medir 12 cm x 8 cm de diámetro (**FIGURAS 1 Y 2**). El paciente refería dolor e incapacidad para la marcha.

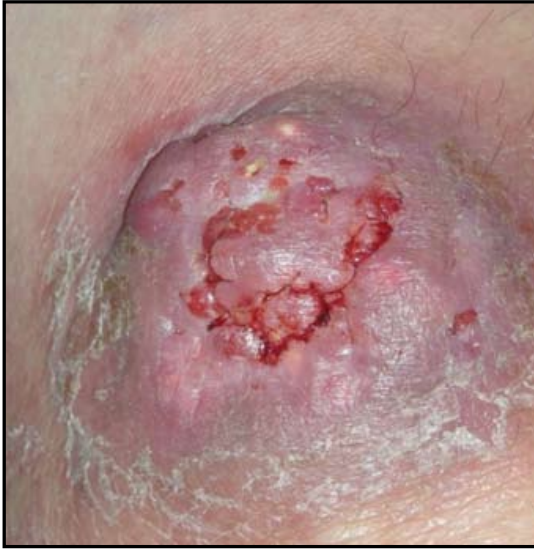Teniendo en cuenta el aspecto clínico de la lesión se decidió realizar las siguientes impresiones diagnósticas: micosis profunda, *leishmania*, micobacterias tuberculosas y no tuberculosas, neoplasias, específicamente carcinoma escamocelular. Se realizaron cultivos y estudios histopatológicos. Los cultivos fueron reportados negativos y la histopatología mostró una lesión bien circunscrita que comprometía la totalidad de la piel y el tejido celular subcutáneo, así como presencia de células fantasma (**FIGURA 3**); además, presentaba células multinucleadas gigantes

con áreas de calcificación y osificación metaplásica, edema y hemorragia (**FIGURA 4**). Lesión compatible con un pilomatrixoma. Debido a los hallazgos clínicos y al reporte histopatológico se realizó el diagnóstico de pilomatrixoma gigante de aspecto verrucoso.

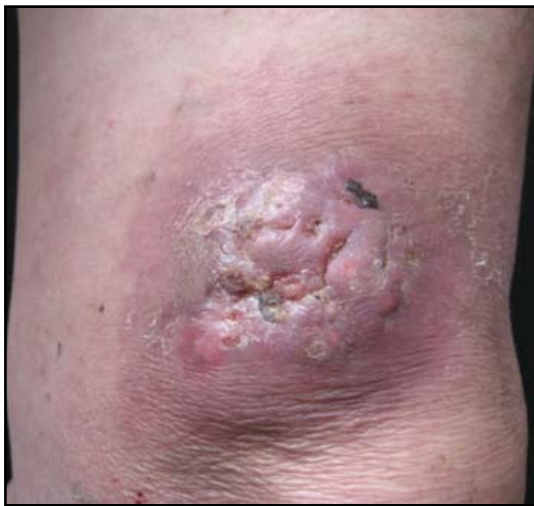Se decidió realizar excisión completa de la lesión, dando un centímetro de margen, con una buena respuesta, sin recidiva hasta el momento. Además, se realizaron exámenes de laboratorio complementarios para descartar enfermedades asociadas, los cuales resultaron sin alteración alguna.

## Discusión

El pilomatrixoma, también llamado epiteloma calcificante de Malherbe, fue descrito en 1880 por Malherbe y Chenantais. Es un tumor raro, calcificante y osificante, de características benignas, originado de precursores pluripotenciales de la matriz del pelo; puede ocurrir a cualquier edad, sin embargo se ve con mayor frecuencia en niños, adolescentes y adultos mayores de 60 años.<sup>1</sup>



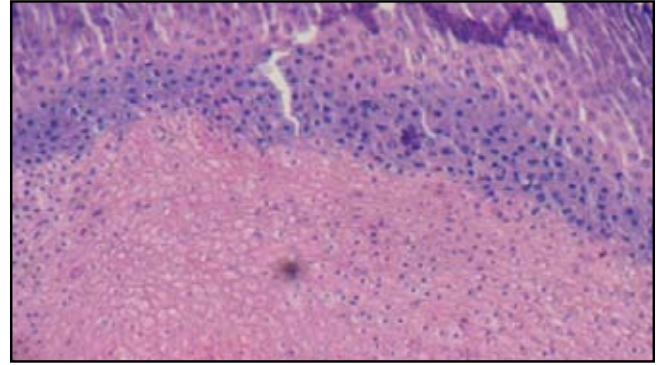
**FIGURA 1:** Lesión tumoral de aspecto verrucoso, con pseudoquistes en su interior.



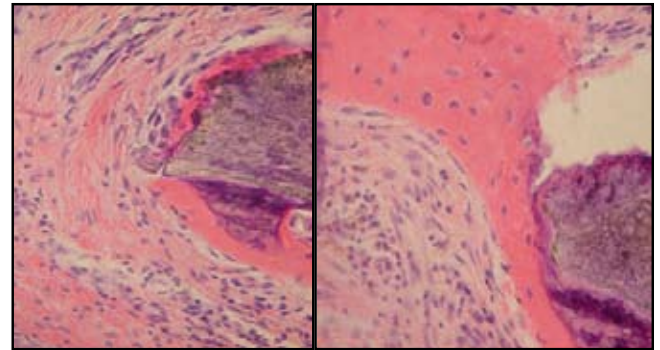
**FIGURA 2.** Bordes infiltrados y crecimiento rápido. Se aprecia claramente las lesiones quísticas en el interior del tumor.

El pilomatrixoma usualmente se presenta como una lesión solitaria, asintomática, localizada en la cabeza, el cuello y las extremidades superiores. Su tamaño puede variar entre 0.5 cm a 3 cm de diámetro. Cuando la lesión mide más de 5 cm de diámetro se le denomina pilomatrixoma gigante.<sup>2,3</sup> Hasta el momento se han descrito diferentes variantes clínicas, entre ellas las formas ampollosa, perforante, anetodérmica, linfangítica, múltiple y familiar.<sup>4</sup> En las formas familiar y múltiple se ha encontrado asociación con distrofia miotónica, síndrome de Turner, síndrome de Gardner, xeroderma pigmentoso y síndrome del carcinoma basocelular nevoide.<sup>2-4</sup>

Hasta el momento se han reportado menos de treinta



**FIGURA 3.** La histopatología muestra células basaloides y células fantasmas, con algunas figuras mitóticas.



**FIGURA 4.** Células fantasmas. Osificación y calcificación asociado a metaplasia.

casos en la literatura y sólo cinco de ellos medían más de 10 cm de diámetro; la lesión de nuestro paciente medía 8 cm x 12 cm de diámetro. Debido a las múltiples presentaciones clínicas y a las impresiones diagnósticas que puede desencadenar, se han utilizado ayudas diagnósticas como ecografía, tomografía axial computarizada e inclusive aspirado con aguja fina, pero sigue siendo la histopatología el medio por el cual se llega a un diagnóstico acertado.

Han sido reportados casos de pilomatrixomas gigantes asociados a hiperparatiroidismo e hipercalcemia, por lo que es necesario solicitar laboratorios para descartar patologías metabólicas asociadas.<sup>5</sup> El tratamiento descrito hasta el momento consiste en excisión quirúrgica completa y curetaje, con buenos resultados y pocas recidivas. La transformación maligna de este tumor es realmente rara.

## Conclusión

Reportamos el caso de un pilomatrixoma gigante con una forma inusual que llevó a considerar diferentes impresiones diagnósticas como infecciones y neoplasias. La lesión medía 12 cm x 8 cm de diámetro. Hasta el mo-

mento sólo existen cinco casos reportados con lesiones mayores a diez centímetros.

## Referencias

1. Kovacic M, Rudic M, Nekić I, Lisica-Sikić N, Kranjčec Z, Simurina T. Giant pilomatrixoma (benign calcifying epithelioma of Malherbe) of the neck and face. *Dermatol Surg.* 2007; 33: 340-3.
  2. Lozzi GP, Soyer HP, Fruehauf J, Massone C. Giant pilomatrixoma. *Am J Dermatopathol.* 2007; 29: 286-9.
  3. Göktay F, Mansur AT, Aydingöz IE, Serdar ZA, Oncel CC, Aker FV. A rare presentation of giant pilomatrixoma located on the back. *Dermatol Surg.* 2007; 33: 596-600.
  4. Sari A, Yavuzer R, Isik I. Atypical Presentation of Pilomatrixoma: A Case Report. *Dermatologic Surgery.* 2002; 28: 603-5.
  5. Kambe Y, Nakano H, Kaneko T. Giant pilomatrixoma associated with hypercalcemia and elevated levels of parathyroid hormone-related protein. *Br J Dermatol.* 2006; 155: 208-10.
- 
-