

Pigmentación oscura del estrato córneo, ¿cuál es su diagnóstico?

Dark pigmentation of the stratum corneum, What is your diagnosis?

Alejandro Posada¹

1. Médico, residente de cuarto año de Patología Anatómica y Clínica, Universidad Nacional de Colombia, Bogotá, D.C., Colombia

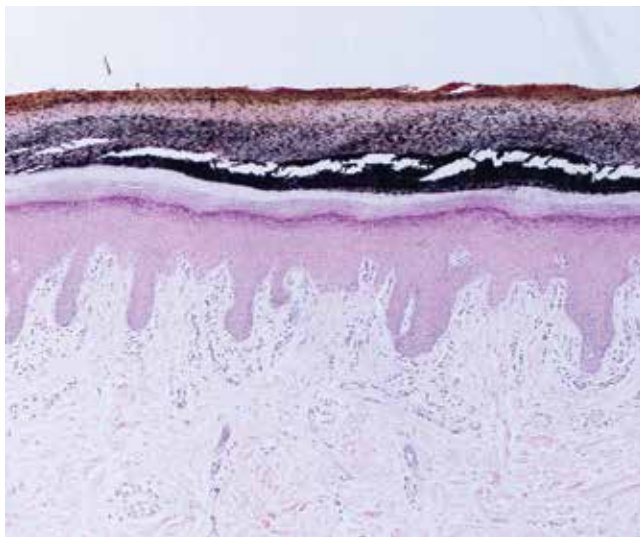


FIGURA 1. Piel con pigmento oscuro limitado al estrato córneo. Hematoxilina y eosina, 4X.

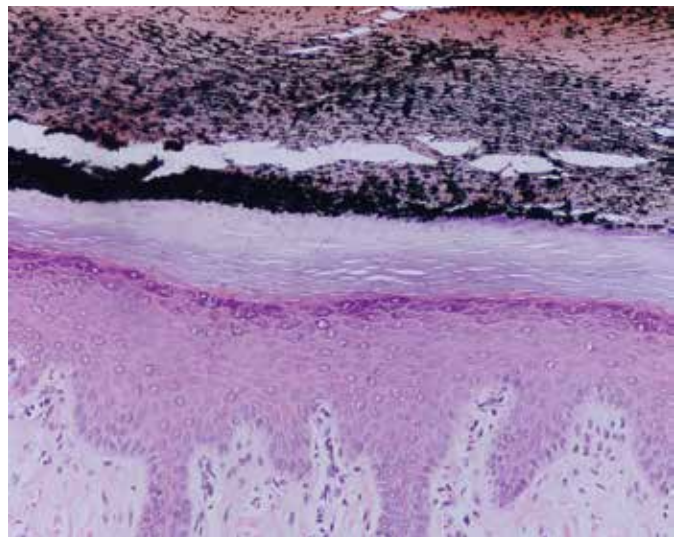


FIGURA 2. Pigmento limitado al estrato córneo, sin alteraciones en los melanocitos epidérmicos ni en el resto de la epidermis. Hematoxilina y eosina, 10X.

Se presenta el caso de una mujer de 55 años de edad con una lesión pigmentada de cinco años de evolución en el tercer dedo del pie izquierdo. Se tomó biopsia de la lesión para estudio histopatológico, cuyos cambios se ilustran en las **FIGURAS 1 Y 2**.

¿CUÁL ES SU DIAGNÓSTICO?

Respuesta en la página 256

Correspondencia:

Alejandro Posada

Email:

alposadare@unal.edu.co

Recibido: 9 de abril de 2014.

Aceptado: 20 de junio de 2014.

No se reportan conflictos de interés.