

# Pénfigo vulgar grave: reporte de caso de tratamiento exitoso con plasmaféresis y rituximab

*Pemphigus vulgaris severe: Case report of successful treatment with plasmapheresis and rituximab*

**Claudia Marcela Gaviria<sup>1</sup>, Lina María Colmenares<sup>2</sup>**

1. Médica, residente de Dermatología, Universidad CES, Medellín, Colombia
2. Médica dermatóloga; docente de Dermatología, Universidad CES, Medellín, Colombia

## RESUMEN

Las enfermedades ampollosas autoinmunitarias se clasifican, según la profundidad de las ampollas en la piel, en intraepidérmicas (grupo de los pénfigos) y subepidérmicas (grupo de los penfigoides). En el grupo de los pénfigos hay seis variantes principales y el pénfigo vulgar es el más común de este grupo.

Desde que se inició el tratamiento con corticosteroides sistémicos e inmunosupresores, el pronóstico de la enfermedad ha mejorado progresivamente, pero, los efectos secundarios asociados al uso prolongado de estos medicamentos continúa siendo una causa importante de morbimortalidad; esto ha llevado al desarrollo de nuevas alternativas terapéuticas dirigidas a los diferentes aspectos de la patogenia de la enfermedad.

Se presenta el caso de un paciente de sexo masculino y 31 años de edad, con antecedentes de pénfigo vulgar de varios años de evolución, resistente al tratamiento convencional con corticosteroides sistémicos y ahorradores de esteroides, que reaccionó satisfactoriamente a la administración de plasmaféresis y rituximab.

**PALABRAS CLAVE:** pénfigo, rituximab, plasmaféresis.

## SUMMARY

Autoimmune blistering diseases are classified according to the level of blister formation in intraepidermal (pemphigus group) and sub-epidermal (pemphigoid group). In the pemphigus group there are six main variants, being the most common pemphigus vulgaris in this group.

The prognosis of the disease has gradually improved since the use of systemic steroids and immunosuppressants, but the adverse effects associated with prolonged use of these drugs remains a major cause of morbidity and mortality in these patients. This has led to the development of new therapies aimed at different points in the pathogenesis of the disease.

We present the case of a 31-years old male patient with a clinical history of several years pemphigus vulgaris resistant to conventional therapy with systemic steroids and steroid sparing that responded satisfactorily to treatment with plasmapheresis rituximab.

**KEY WORDS:** Pemphigus, rituximab, plasmapheresis.

### Correspondencia:

Claudia Marcela Gaviria

### Email:

claugavio2@hotmail.com y

*Recibido: 23 de febrero de 2105*

*Aceptado: 3 de agosto de 2105*

### Conflictos de interés:

No se reportan conflictos de interés.

## CASO CLÍNICO

Se presenta el caso de un paciente de sexo masculino de 31 años de edad, con antecedentes de pénfigo vulgar de varios años de evolución, tratado con 1 g de micofenolato de mofetilo cada 12 horas y 50 mg diarios de prednisona, con lo cual se logró un buen control de la enfermedad.

Por la aparición de un brote acneiforme monomorfo en la cara, el pecho y la espalda, el paciente decidió disminuir la dosis de prednisona a 40 mg/día, con posterior recaída del cuadro clínico.

Al ingreso a nuestra institución, presentaba múltiples erosiones y costras hemáticas localizadas principalmente en el cuero cabelludo, la cara y el tronco, que comprometían el 40 % de la superficie corporal, con signo de Nikolsky positivo, pero sin signos de sobreinfección bacteriana (**FIGURA 1**).

Debido a las condiciones del paciente, se decidió aumentar la dosis de micofenolato de mofetilo a 3 g/día y la de prednisona a 60 mg/día. Además, se iniciaron corticoesteroides tópicos de mediana y alta potencia en las zonas afectadas, las cuales se cubrieron con gasas impregnadas con vaselina y cremas reepitelizantes.

Durante la hospitalización, el paciente desarrolló múltiples efectos secundarios asociados a los esteroides: hiperglucemia, hipertensión arterial sistémica, psicosis, miopatía y facies cushingoide.

Además, presentó bacteriemia por *Staphylococcus aureus* sensible a la meticilina, abscesos pulmonares y prostáticos por *S. aureus* sensible a la meticilina y *Es-*

*cherichia coli*, infecciones que fueron tratadas exitosamente con antibióticos.

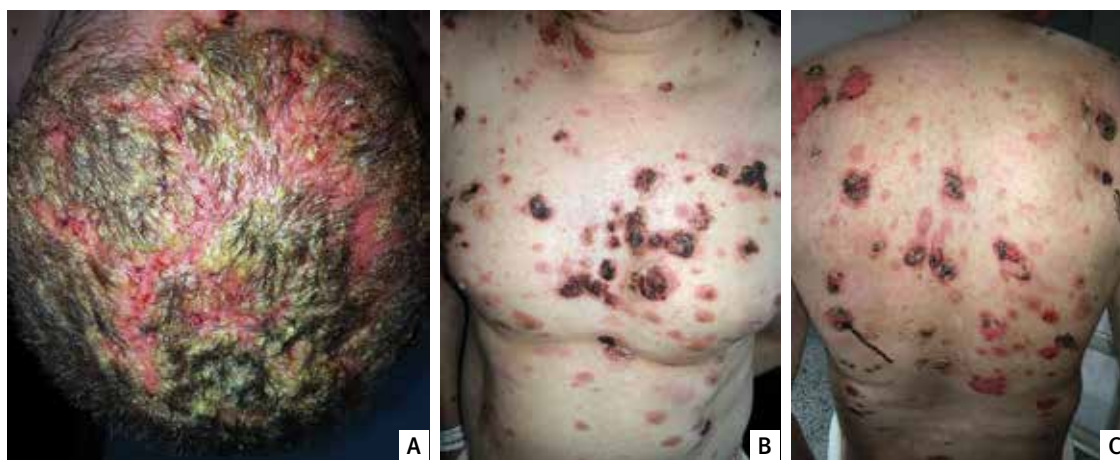
Infortunadamente, durante estas infecciones las lesiones cutáneas empeoraron, comprometiendo hasta el 80 % de la superficie corporal, a pesar del tratamiento con corticoesteroides sistémicos y micofenolato de mofetilo a las dosis descritas anteriormente (**FIGURA 2**).

Debido a la falta de mejoría de las lesiones cutáneas y a los efectos secundarios asociados con el uso prolongado de corticoesteroides e inmunosupresores, se decidió iniciar el tratamiento con plasmaféresis y rituximab, pero, sin suprimir la terapia inicial.

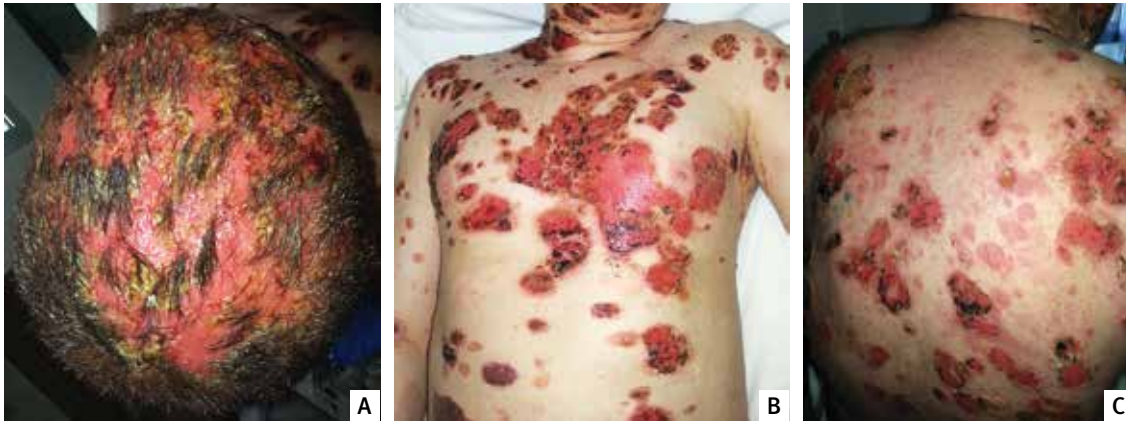Recibió cinco ciclos de plasmaféresis como terapia 'puente' mientras se lograba un adecuado control de sus procesos infecciosos activos, con lo cual se logró evitar que aparecieran nuevas lesiones clínicas. Diez días después, se administraron dos dosis de 1.000 mg de rituximab, con un intervalo de veinte días entre dosis, logrando así un excelente resultado con muy buena tolerancia (**FIGURA 3**).

## DISCUSIÓN

Las enfermedades ampollosas autoinmunitarias se pueden clasificar, según la profundidad de las ampollas en la piel, en intraepidérmicas (grupo de los pénfigos) y subepidérmicas (grupo de los penfigoides). En el grupo de los pénfigos hay seis variantes principales: pénfigo vulgar, pénfigo vegetante, pénfigo foliáceo, pénfigo eritematoso, pénfigo paraneoplásico y pénfigo



**FIGURA 1.** Paciente en el momento del ingreso al Hospital. **A.** Cuero cabelludo. **B.** Tórax anterior. **C.** Tórax posterior.



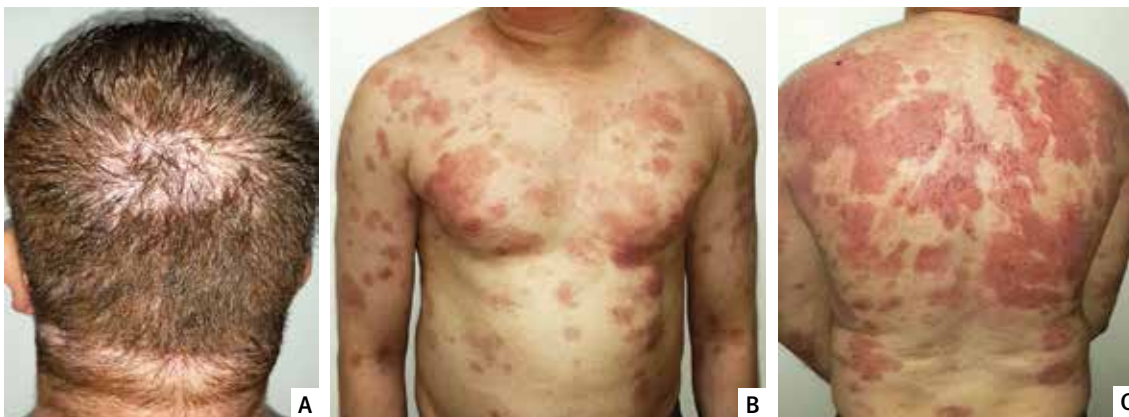**FIGURA 2.** Paciente posterior a la terapia con esteroides e inmunosupresores. **A.** Cuero cabelludo. **B.** Tórax anterior. **C.** Tórax posterior.

inducido por fármacos. En este grupo, el más común es el pénfigo vulgar<sup>1,2</sup>.

El pénfigo vulgar es una enfermedad autoinmunitaria crónica que lleva a la formación de ampollas intraepidérmicas por la presencia de anticuerpos contra la desmogleína 1 (se expresa en epitelios con queratina, como la piel) y la desmogleína 3 (se expresa en el epitelio sin queratina, como las membranas mucosas), que son moléculas de las membranas celulares de los queratinocitos que pertenecen a la familia de las cadherinas y que están involucradas principalmente en la cohesión celular. El pénfigo vulgar que solo compromete la mucosa se ha relacionado con la presencia de autoanticuerpos contra la desmogleína 3, mientras que el pénfigo vulgar mucocutáneo se ha relacionado con la presencia de desmogleína 3 y desmogleína 1, produciéndose una acantólisis intraepidérmica a nivel suprabasal<sup>3</sup>.

El pénfigo vulgar es el subtipo más común de su grupo, con una incidencia de 0,1 a 0,5 por 100.000 habitantes. Afecta tanto a hombres como a mujeres, con un ligero predominio en las mujeres con una relación de 1,5:1, tiene un pico de presentación entre la cuarta y la quinta década de la vida, con mayor prevalencia en pacientes con ascendencia judía o mediterránea. Su tasa de mortalidad se estima en 5 a 10 % y en ella juegan un papel importante las infecciones y los efectos secundarios del tratamiento<sup>1,2</sup>.

El 70 a 90 % de los casos se inician con compromiso mucoso, principalmente en la cavidad oral, donde son poco evidentes las ampollas, y predominan las erosiones dolorosas y persistentes; también, se pueden afectar la mucosa conjuntival, la esofágica y la genital. En pocos meses aparecen las lesiones cutáneas, las cuales se caracterizan por ampollas flácidas y generalizadas que, por



**FIGURA 3.** Paciente 30 días después de la segunda aplicación de Rituximab. **A.** Cuero cabelludo. **B.** Tórax anterior. **C.** Tórax posterior.

su fragilidad, rara vez se ven; es más frecuente encontrar múltiples erosiones que con el tiempo evolucionan a costuras. El signo de Nikolsky es positivo. Las lesiones localizadas en la piel se presentan principalmente en el cuero cabelludo, la parte superior del tronco y las áreas intertriginosas. El prurito y el grado de dolor son variables<sup>1,2</sup>.

En el pénfigo vulgar puede haber compromiso mucoso sin afectarse la piel, pero no puede haber compromiso de la piel sin afectación mucosa<sup>1</sup>.

Desde que se inició el tratamiento con corticoesteroides sistémicos en la década de 1950 y con inmunosupresores en la década de 1960, el pronóstico de la enfermedad ha mejorado progresivamente, pero los efectos secundarios asociados con el uso prolongado de estos medicamentos continúa siendo una causa importante de morbimortalidad; esto ha llevado al desarrollo de nuevas alternativas terapéuticas dirigidas a los diferentes factores de la patogénesis de la enfermedad, que se relacionan a continuación<sup>3</sup>:

- **Capacidad inmunógena a la desmogleína:** se deben evitar medicamentos con el grupo tiol (captopril, penicilamina, piroxicam, tiamazol, tiopronina), alimentos condimentados y calientes, bebidas calientes y quemaduras, y se deben tratar las infecciones herpéticas coexistentes.
- **Producción de anticuerpos contra la desmogleína:** se utilizan corticoesteroides sistémicos, azatioprina, micofenolato de mofetilo, ciclofosfamida, inmunoglobulina intravenosa, rituximab, sales de oro, nicotinamida y piridostigmina.
- **Anticuerpos circulantes:** se utilizan la plasmaféresis y la inmunoadsorción.
- **Apoptosis mediada por anticuerpos:** son útiles los corticoesteroides, sales de oro, nicotinamida, piridostigmina, factor de crecimiento epidérmico, pimecrolimus y péptidos proteómicos derivados de las desmogleínas.

El nivel de 'evidencia' que apoya el uso de estos tratamientos es pobre, ya que existen pocos ensayos clínicos de asignación aleatoria, con muestras pequeñas. Sin embargo, la literatura científica ofrece niveles de evidencia con estos datos y es así como los corticoesteroides sistémicos son considerados el pilar del tratamiento, con un nivel de evidencia A2-3; los medicamentos inmunosupresores ahorradores de corticoesteroides, como la azatioprina, el micofenolato de mofetilo, la ciclofosfamida y la ciclosporina, tienen un nivel de evidencia C1, y el metotrexato de C2-2; los medicamentos inmunomoduladores adyuvantes en el tratamiento, como la dapsona y la plasmaféresis, tienen un nivel de evidencia C1, mientras

que para la inmunoglobulina intravenosa el nivel es B1<sup>4</sup>.

En algunos pacientes, la remisión completa (cicatrización de todas las lesiones con la mínima inmunosupresión) no se logra con los tratamientos convencionales; por esta razón, para el manejo del pénfigo vulgar resistente, se han desarrollado y reportado en la literatura científica nuevos agentes terapéuticos de gran utilidad en estos casos, entre los cuales se encuentra la plasmaféresis y el rituximab, que fue el tratamiento coadyuvante que recibió el presente paciente<sup>5</sup>.

La plasmaféresis se ha usado cuando se presentan efectos secundarios con el tratamiento convencional que amenazan la vida o cuando este ha tenido poco o ningún éxito. El fin de este tratamiento es disminuir la presencia de autoanticuerpos patógenos en el plasma, mediante un proceso de filtración.

La plasmaféresis se administra en ciclos; cada ciclo involucra la remoción de 400 a 4.000 ml de plasma que se reemplazan de inmediato con el mismo volumen de una solución isotónica de albúmina al 5 %. El número de ciclos que se requieren para lograr una reacción clínica óptima, varía entre 3 y 48 (promedio de 12,2), lo que equivale a un período entre 2 semanas y 10 meses. Los ciclos pueden ir de tres a cuatro veces por semana hasta un ciclo cada cuatro semanas. No hay un estándar sobre qué protocolo se deba usar; por esta razón, cada caso hay que individualizarlo y el mejor esquema terapéutico se determina según la condición clínica y la reacción del paciente después de cada ciclo.

Asociado a la plasmaféresis, se recomienda un inmunosupresor para evitar el rebote posterior a la plasmaféresis, efecto producido por los linfocitos B patógenos, el cual puede ocurrir en dos picos. El primer pico ocurre rápidamente en las primeras 24 a 48 horas y puede ser tratado con la siguiente plasmaféresis; el segundo pico ocurre una a dos semanas después de la última plasmaféresis y se cree que ocurre por un mecanismo regulador que aumenta la producción de anticuerpos específicos en el plasma.

El uso simultáneo de plasmaféresis e inmunosupresores (corticoesteroide sistémico, azatioprina, ciclofosfamida) puede suprimir este segundo pico, disminuyendo gradualmente su dosis en 6 a 11 meses. Sin embargo, una minoría de pacientes requiere bajas dosis de inmunosupresores para mantener el control de la enfermedad. La reacción clínica se observa en los primeros días después de la plasmaféresis y, por lo general, el control clínico se logra uno a dos meses después de iniciado el primer ciclo.

El problema de este tratamiento es que el uso concomitante de plasmaféresis e inmunosupresores aumenta el riesgo de infecciones, algunas de las cuales pueden conducir a la muerte. Los efectos transitorios que pueden presentarse con este tratamiento son: sobrecarga de

---

## "La plasmaféresis se ha usado cuando se presentan efectos secundarios con el tratamiento convencional que amenazan la vida o cuando este ha tenido poco o ningún éxito".

---

líquidos que lleva a hipertensión arterial sistémica y edema pulmonar, trombocitopenia, hipogammaglobulinemia, anemia, leucopenia, hipocalcemia, náuseas, vómito y reacciones alérgicas a la albúmina que se usa para reemplazar el volumen. La plasmaféresis es una alternativa terapéutica en los pacientes con pénfigo vulgar grave y resistente a otros tratamientos<sup>3,5</sup>.

El rituximab, un anticuerpo monoclonal quimérico IgG1 dirigido contra las células B que expresan el antígeno CD20 en su superficie, fue desarrollado inicialmente para pacientes con linfoma no Hodgkin, pero ya se considera una alternativa eficaz en el tratamiento del pénfigo grave y resistente, aunque todavía no está aprobado para enfermedades ampollosas<sup>6</sup>.

Desde que se usó por primera vez para el pénfigo paraneoplásico hasta diciembre de 2008, se habían descrito, en idioma inglés, alemán y francés, 136 pacientes con pénfigo manejados con rituximab (103 con pénfigo vulgar, 20 con pénfigo foliáceo y 13 con pénfigo paraneoplásico)<sup>6</sup>.

El rituximab se une a los linfocitos B que expresan CD20, llevándolos a la muerte por una combinación que depende del complemento, la citotoxicidad celular y la apoptosis; esto disminuye el número de estas células en la circulación, por un período de 6 a 12 meses, acompañándose de una disminución progresiva de los niveles séricos de IgM durante los dos años siguientes. Este mecanismo de acción explica su uso en enfermedades autoinmunitarias ampollosas en las cuales hay aumento de ciertos autoanticuerpos, como el pénfigo, el penfigoide ampolloso y la epidermólisis ampollosa adquirida. No hay que desconocer que también juega un papel importante en enfermedades autoinmunitarias mediadas por linfocitos T, como la artritis reumatoide, lo que sugiere mecanismos de acción adicionales que

no están relacionados con la función de las células del plasma como, por ejemplo, el procesamiento y la presentación de los autoantígenos, y la producción de citoquinas reguladas por células T<sup>6</sup>.

En un estudio se demostró que, al mismo tiempo de la depleción de los niveles de células B, se disminuían los niveles de desmogleína 3, de los linfocitos Th1 y Th2 CD4+, efecto que también duró de 6 a 12 meses después de la administración de rituximab. Esto indica que este agente tiene efecto en la población de células B y las células T; sin embargo, el número de células T no se altera<sup>6</sup>.

Aproximadamente, 10 % de los pacientes recuperan el número de células B previo al inicio del rituximab después de un año, y 50 %, después de dos años, llegando a requerir un nuevo ciclo de tratamiento<sup>6</sup>.

El rituximab afecta solo las células B que expresan CD20, por lo tanto, no afecta las células pro-B, los plasmoblastos ni las células plasmáticas. Inicialmente, fue aprobado por la *Food and Drug Administration* (FDA) para el tratamiento del linfoma (1997) y, posteriormente, para otras enfermedades, como artritis reumatoide (2006), leucemia linfocítica crónica (2010) y granulomatosis con poliangeítis, conocida anteriormente como granulomatosis de Wegener (2011)<sup>7</sup>. También, se ha usado en enfermedades como: lupus eritematoso sistémico, linfoma cutáneo de células B, dermatomiositis, polimiositis, síndrome de Sjögren, enfermedad injerto contra huésped, crioglobulinemia, enfermedad de Churg-Strauss y poliangeítis microscópica, entre otras<sup>8,9</sup>.

Existen dosis estándar para el tratamiento del linfoma no Hodgkin y para la artritis reumatoide. La dosis para el primero es de 375 mg/m<sup>2</sup> en los días 1, 8, 15 y 22; después de la primera infusión, las células B periféricas son eliminadas casi por completo; la vida media del rituximab

es de 8 días (206 horas) y se incrementa de 76 horas en la primera infusión a 206 horas en la cuarta infusión. La dosis estándar para el tratamiento de la artritis reumatoidea es de 1.000 mg en los días 1 y 15<sup>9</sup>.

Para evitar síntomas secundarios asociados con la infusión del medicamento, se recomienda la premedicación con antipiréticos (1.000 mg de acetaminofén), antihistamínicos (4 mg de difenhidramina en 500 ml de solución salina al 0,9 % por vía endovenosa o clemastina) y corticoesteroides (metilprednisolona o 100 mg de hidrocortisona por vía endovenosa); también, se recomienda suspender el tratamiento antihipertensivo 12 horas antes cuando se esté recibiendo, ya que se puede presentar hipotensión durante la infusión de rituximab<sup>9,10</sup>.

El medicamento debe disolverse en solución salina al 0,9 % para obtener una concentración final de 1 a 4 mg/ml y se debe administrar en infusión escalonada sin superar los 400 mg por hora<sup>9</sup>.

En cuanto al esquema terapéutico adecuado para el paciente, existen características que benefician a unos u otros. Por ejemplo, el protocolo de tratamiento para el linfoma se acompaña de un menor número de recaídas (22,7 %) e infecciones serias (3,9 %), pero tiene una menor tasa de mejoría e, inclusive, hay pacientes que no mejoran (3,9%) y asociación con mayor mortalidad (2,2 %); mientras que, con el protocolo de tratamiento para la artritis reumatoidea, se presentan más recaídas (35,8 %) e infecciones (15,2 %), pero las tasas de mejoría son mayores, con menor mortalidad (1,0 %) y no se presentaron casos de fracaso terapéutico<sup>7</sup>. Sin embargo, la mayor parte de la información que respalda estos resultados, se obtiene de reportes o series de casos, lo que limita y dificulta su interpretación, pues las fuentes son múltiples, falta uniformidad en la selección de los pacientes y en la apreciación de la extensión y la gravedad de la enfermedad, y el tiempo de seguimiento es variable y limitado<sup>7</sup>.

Hay que tener en cuenta que ningún protocolo produce una remisión clínica sostenida y el paciente debe continuar con tratamiento sistémico<sup>7</sup>.

Antes de iniciar el tratamiento y durante su seguimiento, se recomienda hacer exámenes de laboratorio, que incluyan: pruebas de función hepática y renal, prueba de tuberculina, tamización para infecciones virales (antígeno de superficie para hepatitis B, anticuerpos contra hepatitis C, VIH 1 y 2), y además, radiografía de tórax, electrocardiograma y ecocardiograma. Se debe hacer un hemoleucograma completo con recuento diferencial (incluyendo los linfocitos B) al inicio y cada tres meses; en caso de presentar menos de  $1,5 \times 10^9/L$  neutrófilos o menos de  $75 \times 10^9/L$  plaquetas, se debe continuar el tratamiento con precaución. También, se reco-

mienda medir el nivel de anticuerpos séricos (mediante IFI o ELISA), antes, al mes y cada tres meses, y algunos autores recomiendan tener una medida basal previa de IgG ya que su reducción es un factor de riesgo para presentar infecciones graves<sup>9,10</sup>.

Los efectos secundarios asociados con el rituximab se presentan con mayor frecuencia durante la infusión (10 %); son más frecuentes en la primera infusión (65 %), menos frecuentes en la segunda (15 %) y, aún menos, en la tercera y la cuarta (5 %). En la mayoría de los casos, los efectos secundarios se consideran leves<sup>8,10</sup>.

Entre los efectos secundarios, se encuentran fiebre, escalofrío, cefalea, náuseas, dolor abdominal, mareo y broncoespasmo. En caso de presentarse, se debe suspender la administración del medicamento durante 30 minutos, y suministrar corticoesteroides y antihistamínicos; cuando remitan los síntomas, se puede reiniciar la infusión a una menor velocidad. Se comparó la frecuencia de infecciones bacterianas y virales, las cuales se presentaron en 35 % de los casos en un grupo de pacientes que recibía rituximab, en comparación con 28 % en el grupo placebo; se presentaron infecciones graves solo en 2 % en el grupo con rituximab, en comparación con 1 % en el grupo placebo. Las infecciones graves reportadas incluyeron sepsis de origen bacteriano, neumonía por *Pneumocystis jirovecii*, pielonefritis, gastritis por citomegalovirus, herpes zóster e infecciones cutáneas por *Mycobacterium chelonae*<sup>9,10</sup>.

Se han reportado efectos cutáneos secundarios, como vasculitis, dermatitis exfoliativa, brotes, urticaria y angioedema, y cardiovasculares, como trombosis venosa profunda, taquicardia sinusal, isquemia miocárdica y arritmias, principalmente en pacientes con alteraciones cardíacas preexistentes<sup>10</sup>.

En 2006, en un consenso entre dermatólogos, reumatólogos y oncólogos llevado a cabo en Alemania, se discutió el uso de rituximab en las enfermedades ampollasas y se propuso este medicamento para tratar el pénfigo paraneoplásico, el pénfigo vulgar, el pénfigo foliáceo, la epidermolisis ampollasa adquirida, el penfigoide mucoso y el penfigoide ampolloso<sup>9</sup>.

Zakka, *et al.*, recomiendan el rituximab cuando el tratamiento convencional durante un tiempo mínimo de seis meses ha fallado, cuando ha producido efectos secundarios catastróficos o cuando se encuentra contraindicado, y en casos de infecciones activas o latentes<sup>7</sup>. Incluso, Kanwar, *et al.*, consideran el rituximab como la primera opción terapéutica en pacientes con enfermedad grave<sup>10</sup>.

No se recomienda el rituximab en menores de 18 años debido a la poca experiencia clínica en ellos; sin embargo, algunos autores consideran que se debe valorar el riesgo contra el beneficio de este tratamiento en niños

y quienes lo han utilizado en pacientes pediátricos con pénfigo no lo han asociado a efectos adversos de larga duración<sup>7,9,10</sup>. Se recomienda el uso de anticonceptivos en mujeres en edad fértil, por lo menos durante un año después de recibir el tratamiento<sup>10</sup>.

La mayoría de los pacientes presentan mejoría clínica a los 2 a 3 meses de haber recibido el rituximab, periodo en el cual se puede ir disminuyendo el tratamiento con corticoesteroides. Entre 50 y 60 % de los pacientes alcanzan una remisión completa con un ciclo de tratamiento y cerca de 40 a 50 % pueden presentar una o más recaídas, las cuales pueden tratarse con dosis pequeñas de corticoesteroides o nuevas infusiones de rituximab<sup>10</sup>.

## CONCLUSIÓN

Se presenta un paciente con pénfigo vulgar resistente al tratamiento convencional, quien logró una mejoría clínica significativa con rituximab. Hasta el momento, este medicamento no ha sido aprobado para esta enfermedad, aunque cada vez son más los casos reportados en la literatura científica en los cuales se evidencian su éxito y seguridad, como en el presente caso.

## REFERENCIAS

1. Baum S, Sakka N, Artsi O, Trau H, Barzilai A. Diagnosis and classification of autoimmune blistering diseases. *Autoimmun Rev.* 2014;13:482-9.
2. Ruocco V, Ruocco E, Lo Schiavo A, Brunetti G, Guerrera LP, Wolf R. Pemphigus: Etiology, pathogenesis, and inducing or triggering factors: Facts and controversies. *Clin Dermatol.* 2013;31:374-81.
3. Ruocco E, Wolf R, Ruocco V, Brunetti G, Romano F, Lo Schiavo A. Pemphigus: Associations and management guidelines: Facts and controversies. *Clin Dermatol.* 2013;31:382-90.
4. Frew JW, Martin LK, Murrell DF. Evidence-based treatments in pemphigus vulgaris and pemphigus foliaceus. *Dermatol Clin.* 2011;29:599-606.
5. Yeh SW, Sami N, Ahmed RA. Treatment of pemphigus vulgaris: Current and emerging options. *Am J Clin Dermatol.* 2005;6:327-42.
6. Schmidt E, Goebeler M, Zillikens D. Rituximab in severe pemphigus. *Ann N Y Acad Sci.* 2009;1173:683-91.
7. Zakka LR, Shetty SS, Ahmed AR. Rituximab in the treatment of pemphigus vulgaris. *Dermatol Ther.* 2012;2:17.
8. Carr DR, Heffernan MP. Off-label uses of rituximab in dermatology. *Dermatol Ther.* 2007;20:277-87.
9. Hertl M, Zillikens D, Borradori L, Bruckner-Tuderman L, Burckhard H, Eming R, et al. Recommendations for the use of rituximab (anti-CD20 antibody) in the treatment of autoimmune bullous skin diseases. *J Dtsch Dermatol Ges J Ger Soc Dermatol JDDG.* 2008;6:366-73.
10. Kanwar AJ, Vinay K. Rituximab in pemphigus. *Indian J Dermatol Venereol Leprol.* 2012;78:671-6.