

# Nevus de reed

*Reed's nevus.*

**Mariam Rolón.<sup>1</sup>**

1. Dermatopatóloga del Instituto Nacional de Cancerología.

## Resumen

Se presenta el caso de un paciente de sexo femenino de 26 años con un nódulo hiperpigmentado en la pierna izquierda, que fue llevado a biopsia con un diagnóstico clínico de nevus azul. El reporte histopatológico mostró un nevus de células pigmentadas tipo reed. Se describen los hallazgos histológicos de la lesión.

**PALABRAS CLAVE:** nevus de reed, biopsia, histología.

## Summary

A case of 26 years old patient, with hyperpigmented nodule on her left leg. An excisional biopsy was reported pigmented cell nevus (reed nevus). I will discuss the difficulties involved in evaluating on histopathology.

**KEY WORDS:** reed's nevus, biopsy, histology.

## Correspondencia:

Mariam Rolón.

Email: mariam@multiphone.net.co

*Recibido: Enero 10 de 2008.  
Aceptado: Febrero 12 de 2008.*

No se reportan conflictos de intereses.

## Caso clínico

Paciente de sexo femenino de 26 años con un nódulo pigmentado homogéneo de 8 mm de diámetro en la pierna izquierda; la paciente no precisa el tiempo exacto de evolución. Se hizo un diagnóstico clínico de nevus azul.

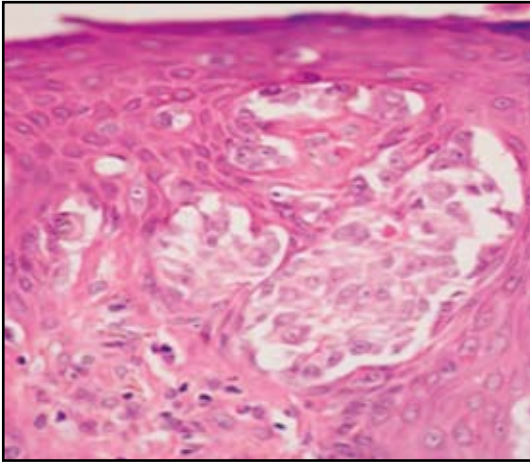
Los hallazgos de histopatología mostraron una proliferación de células melanocitarias epitelioides y algunas fusiformes, que se disponían en nidos irregulares y fascículos cortos en la unión dermoepidérmica y en la dermis papilar; muchos de los nidos mostraban confluencia. Se observó abundante pigmento melánico que se distribuía en los queratinocitos epidérmicos y se extendía hasta la capa escamosa. En la capa cornea se dispone de una manera heterogénea como pseudo-paraqueratosis y en la dermis abundantes melanófagos se distribuyen a manera de banda entremezclados con infiltrado linfóide; con extensión focal de melanocitos en disposición pagetoide. Se identificaron algunos cuerpos de kamino eosinofílicos y otros con melanina en la unión dermoepidérmica. Con estos hallazgos se realizó un diagnóstico de nevus de reed (**FIGURAS 1, 2, 3**).

## Discusión

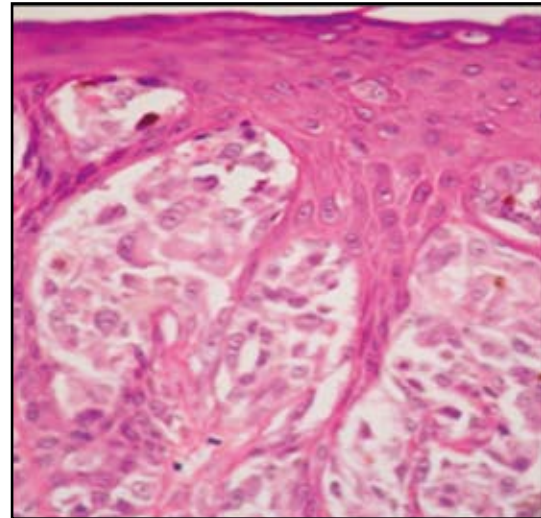
El nevus de células fusiformes pigmentadas fue original-

mente descrito por Richard Reed en 1975.<sup>1</sup> Este nevus es mencionado por algunos autores como una variante peculiar de nevus de spitz que se caracteriza en su histología por la presencia de nidos de melanocitos elongados dispuestos con orientación vertical a lo largo del borde de la red de crestas que se encuentra paralela a su base; también es característica la presencia de abundante pigmento en la epidermis, la dermis y en el estrato córneo. Por estos motivos y la presencia de mitosis ocasionales, el nevus de reed suele confundirse histológicamente con los melanomas de células fusiformes.<sup>2,3,4</sup>

En cuanto a los hallazgos clínicos, el nevus de reed suele visualizarse como nódulos de color negro intensamente pigmentado o color azul profundo; esta marcada intensidad de la coloración hace que el paciente acuda a la consulta. Usualmente se localizan por debajo del ombligo con predilección por los muslos. Las lesiones melanocíticas que semejan nevus de reed en la cara o la nuca de pacientes adultos tienen mayor probabilidad de ser melanomas malignos (usualmente melanomas de células fusiformes que surgen de un "léntigo maligno"). Las dimensiones de los nevus de reed no suelen exceder los seis milímetros de diámetro. Muchos pacientes son mujeres entre los 16 y 25 años. Ocasionalmente el nevus de reed es congénito, (3 de 95 casos en la serie descrita por Sau).<sup>4</sup> Aunque se han reportado casos de pacientes



**FIGURA 1:** panorámica de la hiperplasia lentiginosa epidérmica, regular y simétrica.

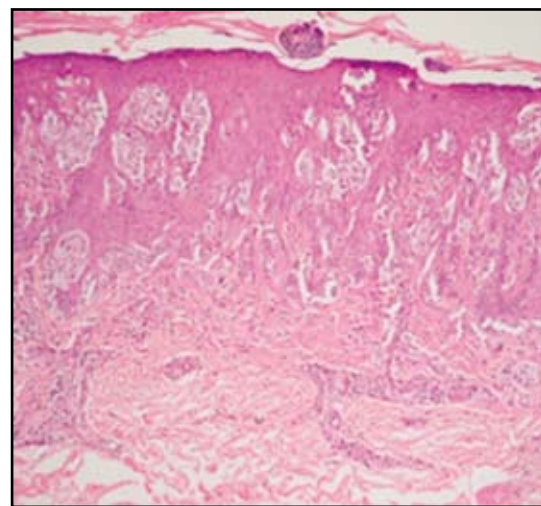


**FIGURA 2:** presencia en la union dermoepidérmica de algunos cuerpos de Kamino.

hasta de 60 años de edad, el diagnóstico de esta entidad después de los 50 años de edad debe hacerse solamente si la morfología, el sitio y el tamaño de la lesión son muy típicos. En reportes de archivos de consulta el nevus de reed fue erróneamente diagnosticado como melanoma en un tercio de los casos enviados para consulta y diagnóstico por litigio de mala práctica.<sup>5</sup>

Los datos histológicos para tener siempre en cuenta son:

- El nevus de reed ni regresa ni se ulcera.
- El infiltrado inflamatorio dérmico en el nevus de reed esta compuesto por linfocitos e histiocitos; la presencia de células plasmáticas es mas típica de melanoma.
- En el nevus de reed la red de crestas es regular y simétricamente elongada, con nidos de melanocitos monoformos en la unión, sumado al tamaño de la lesión (El melanoma en regresión es una lesión más ancha en su estadio mas tardío).<sup>6</sup>



**FIGURA 3:** en el nevus de reed pueden encontrarse ocasionales mitosis especialmente en el componente de la union dermoepidérmica.

## Referencias

1. Reed RJ, Ichinose H, Clark WH Jr, Mihm MC Jr. Common and Uncommon melanocytic nevi and borderline melanomas. *Semin Oncol.* 1975; 2: 119-47.
2. Sagebiel RW, Chinn EK, Egbert BM. Pigmented spindle cell nevus. Clinical and histologic review of 90 cases. *Am J Surg Pathol.* 1984; 8:645-53.
3. Requena L, Sanchez Yus E. Pigmented spindle cell Nevus. *Br J Dermatol.* 1990; 123:757-63.
4. Sau P, Graham JH, Helwig EB. Pigmented spindle cell nevus: a clinicopathologic analysis of ninety-five cases. *J Acad Dermatol.* 1993;28: 565-71.
5. Smith NP. The pigmented spindle cell tumor of Reed-an underrecognized lesion. *Br J Dermatol* 1983;109: 39-49.
6. Barnhill RL. Malignant melanoma, dysplastic melanocytic nevi, and Spitz tumors. Histologic classification and characteristics. *Clin Plast Surg.* 2000; 27:331-60.