

# Melanoma: patogénesis, clínica e histopatología

*Melanoma: pathogenesis, clinic and histopathology*

Álvaro Enrique Acosta,<sup>1</sup> Eduardo Fierro,<sup>2</sup> Victoria Eugenia Velásquez,<sup>3</sup> Xavier Rueda.<sup>4</sup>

1. Médico dermatólogo, dermatólogo oncólogo; coordinador, Clínica de Piel, Instituto Nacional de Cancerología; profesor asociado, Facultad de Medicina, Universidad Nacional de Colombia, Bogotá, D.C., Colombia.
2. Médico dermatólogo, dermatólogo oncólogo; profesor adscrito, Facultad de Medicina, Universidad Nacional de Colombia, Bogotá, D.C., Colombia.
3. Médica, residente III año de Dermatología, Facultad de Medicina, Universidad Nacional de Colombia, Bogotá, D.C., Colombia.
4. Médico dermatólogo, dermatólogo oncólogo, Instituto Nacional de Cancerología, Bogotá, D.C., Colombia.

## Resumen

El melanoma es la transformación maligna del melanocito. Es un tumor con una gran capacidad de invasión y, con frecuencia, puede producir la muerte del paciente. Es responsable de 80% de las muertes por cáncer de la piel. En sus estadios tempranos es una enfermedad curable. Por esta razón, todos los médicos debemos aumentar nuestra sospecha de melanoma en su fase inicial.

El objetivo de esta revisión es abordar los aspectos de epidemiología, etiología, características clínicas e histopatológicas, métodos de biopsia, factores pronósticos y ayudas diagnósticas en el melanoma.

Esta es una revisión no sistemática de melanoma, basada en los artículos científicos que fueron presentados para discusión, con los residentes de Dermatología y los especialistas en entrenamiento de Dermatología Oncológica, en el Grupo de Dermatología del Instituto Nacional de Cancerología, en los últimos tres años. La mayoría de los artículos fueron escogidos de internet por Eduardo Fierro. Los conceptos médicos aquí emitidos son responsabilidad exclusiva de los autores y no constituyen la posición oficial del Instituto Nacional de Cancerología.

**PALABRAS CLAVE:** Melanoma, factores de riesgo, patogénesis, clínica, diagnóstico, histopatología, pronóstico.

## Summary

Melanoma is the malignant transformation of the melanocyte. It is a highly invasive and often fatal tumor. It accounts for the vast majority of skin cancer deaths, with an estimated of 80% of all skin cancer deaths. Melanoma in its early stages is an eminently curable disease. It is time to increase one's suspicion of early melanoma. The aim of this paper is to address melanoma epidemiology, etiology, clinical presentation, biopsy methods, prognosis, and diagnosis.

This is a non systematic melanoma review based on scientific papers that have been discussed, in the last 3 years with Dermatology residents and Dermato-oncology fellows, at the Grupo de Dermatología of the Instituto Nacional de Cancerología. Most of the articles were selected from the internet by Eduardo Fierro. The medical concepts written in this paper is only responsibility of the authors and it is not the official point of view of the Instituto Nacional de Cancerología.

**KEY WORDS:** Melanoma, risk factors, pathogenesis, clinic, diagnosis, histopathology, prognostic.

## Correspondencia:

Álvaro Acosta  
Email: aeacostam@unal.edu.co

*Recibido: Febrero 6 de 2009.*

*Aceptado: Abril 2 de 2009.*

No se reportan conflictos de intereses.

## Introducción

El melanoma es un tumor maligno originado en los melanocitos. Representa sólo 4% de todos los tumores malignos de la piel pero es responsable, aproximadamente, de 80% de todas las muertes por cáncer de la piel. En las últimas décadas, su incidencia ha aumentado considerablemente en el mundo, y se ha convertido en un problema de salud pública.

En el 2004, el riesgo de un individuo en Estados Unidos de desarrollar melanoma invasivo era de 1 en 65; este riesgo continúa en aumento. En el 2010, 1 de cada 50 estadounidenses desarrollará un melanoma en el transcurso de su vida.<sup>1</sup> El mayor índice de incidencia se encuentra en Australia y Nueva Zelanda, con 30 a 60 casos por año por 100.000 habitantes, y ocupa el cuarto lugar en frecuencia en estos países.<sup>2,3</sup> En Estados Unidos ocupa el quinto lugar entre los cánceres más prevalentes en hombres y el séptimo lugar en mujeres, y es una causa importante de pérdida de años productivos.<sup>4</sup> En Escandinavia, ocupa el décimo lugar en frecuencia y, en Inglaterra, Escocia y Gales, el octavo lugar.<sup>3</sup> Las incidencias más bajas de melanoma se han reportado en Italia, Bélgica, Polonia y Japón, con menos de 10 casos por 100.000 por año; Japón es el país con menor incidencia, con menos de dos casos por 100.000 por año.<sup>2</sup>

El melanoma es el ejemplo más claro de cáncer en el que la detección temprana juega un factor crucial en la supervivencia, pues los pacientes con diagnóstico en los estadios más tempranos tienen una probabilidad de 100% de sobrevivir de su enfermedad, contrario a los pacientes que se detectan en estadios avanzados en los cuales el pronóstico es bastante pobre. En realidad, la supervivencia a cinco años en el estadio I es de 93%, diferente a la supervivencia del estadio IV, la cual es tan sólo de 11%.<sup>5</sup>

A pesar de los esfuerzos en investigación sobre nuevas terapias, orientadas a mejorar la supervivencia de los pacientes con melanoma, los resultados siguen siendo poco alentadores, por lo cual las estrategias para la detección temprana de la enfermedad siguen siendo fundamentales en la disminución de la morbimortalidad.

## Epidemiología

En el año 2000, Estados Unidos ocupó el cuarto lugar en incidencia de melanoma invasivo en hombres. En 1998, la tasa ajustada para la edad fue de 18,3 por 100.000 en hombres caucásicos y 13 por 100.000 en mujeres caucásicas. La mayor incidencia en el mundo de melanoma invasivo, estandarizada para la edad, se encuentra en Auckland (Nueva Zelanda) y es de 56,2 por 100.000, tanto en hombres como mujeres.<sup>6</sup> Los datos recientes

indican que el aumento incontrolado de la incidencia de melanoma observado en los años 70 a los 90, ha disminuido con una tendencia a la estabilización, producto, quizá, de la disminución en la exposición a la radiación ultravioleta en las generaciones más recientes. En el año 2000, la incidencia total de melanoma a nivel mundial fue de 2,4 por 100.000 en hombres y de 2,21 por 100.000 en mujeres.<sup>6</sup>

Aunque no hay estudios epidemiológicos de melanoma en Colombia, un reporte de 1978 a 1982 reveló que la incidencia anual de melanoma en Colombia fue de 3 por 100.000 en mujeres y 3,3 por 100.000 en hombres.<sup>7</sup> En el Instituto Nacional de Cancerología en el año 2000, se registraron 22 muertes por melanoma cutáneo que correspondían al 2% de todas las muertes por cáncer en ese año en la institución.<sup>8</sup>

La edad promedio de una persona con diagnóstico de melanoma es de 45 años.<sup>9</sup> El melanoma es muy raro en la infancia o en la adolescencia; aun así la incidencia de estos casos ha aumentado en las últimas décadas. Aproximadamente, 1% a 4% de los casos nuevos de melanoma ocurren en pacientes menores de 20 años y 0,3% corresponden a pacientes menores de 14 años; la proporción más alta ha sido reportada en Australia, donde el porcentaje de pacientes menores de 15 años con diagnóstico de melanoma se encuentra entre 0,3% y 0,9%.<sup>10,11</sup>

En pacientes con fototipos IV a VI, el melanoma es raro y, en general, está confinado a sitios sin pigmentación, como la región subungular, las palmas y plantas. A pesar de la baja incidencia, la mortalidad en estos pacientes es mayor.<sup>12,13</sup>

## Factores de riesgo

La identificación de los factores de riesgo para el desarrollo de melanoma es fundamental y permite optimizar la prevención primaria y el reconocimiento precoz. Se pueden dividir en factores del individuo, factores genéticos y factores ambientales.

### Factores del individuo

Se considera que son los factores de riesgo más importantes en el melanoma. El principal factor de riesgo para la aparición de un melanoma primario es la presencia de un melanoma previo. Se estima que de 1% a 12% de los individuos que han presentado un melanoma desarrollarán un segundo melanoma primario.<sup>14</sup> Este último dato no es válido para los melanomas acrales ni para los originados en las mucosas. Algunos autores, como MacKie *et al.*, reportan un riesgo relativo de hasta 70.<sup>15</sup> Este riesgo aumenta a más de 100 si sumamos una historia familiar positiva y la presencia de nevos displásicos.<sup>16</sup> En 5% a 10% de los casos puede existir historia

familiar y se asocia a las anomalías genéticas que se han identificado en el melanoma.<sup>17</sup>

El *Scottish Melanoma Group* identificó que el número total de nevos benignos es el factor de riesgo más importante de melanoma en la población caucásica del norte de Europa. Se estima que el riesgo relativo para ocho o más nevos melanocíticos benignos es igual a 12. Otros factores identificados incluyen la presencia de efélides y la existencia de tres o más nevos melanocíticos clínicamente atípicos.<sup>6</sup>

Los individuos con gran número de nevos atípicos tienen mayor riesgo de desarrollar melanoma, pero no necesariamente sobre uno de ellos. La incidencia de melanoma en un nevo atípico es de 1:3.000 por año. La remoción profiláctica de los nevos atípicos no elimina el riesgo de desarrollar melanoma en la piel aparentemente sana.<sup>18</sup>

Los pacientes con síndrome de nevo atípico familiar, tienen mayor riesgo de desarrollar melanoma en comparación con la población general y este riesgo se incrementa hasta 500 veces en familias con este síndrome y con antecedentes de melanoma.<sup>18</sup>

El riesgo de desarrollar melanoma también se asocia con la presencia de nevos congénitos. Estos nevos se dividen en pequeños (menores de 1,5 cm), medianos (mayores de 1,5 cm y menores de 19,9 cm) y gigantes (mayores de 20 cm en adultos o  $\geq 9$  cm en la cabeza o  $\geq 6$  cm en el tronco de un neonato). Los nevos gigantes se presentan en 1 de 20.000 nacimientos y el nevo en traje de baño (*garment naevi*), en 1 de 500.000 nacimientos. Pueden tener transformación maligna hasta en 5% de los casos.<sup>19</sup>

El riesgo de melanoma aumenta durante el primer año de vida en los nevos gigantes y se estima en 8,6 por 10.000. Algunos autores reportan que el riesgo es de 4,5% a 10%, con un riesgo relativo entre 101 y 1.046.<sup>19</sup> Las personas que presentan nevos congénitos gigantes pueden desarrollar melanoma a cualquier edad, y 70% se diagnostican en la primera década de vida.<sup>19,20</sup> La presentación clínica en 23% de los pacientes con melanoma es la enfermedad metastásica, con un tumor primario difícil de identificar. Dos terceras partes de dichos melanomas se forman dentro del nevo gigante y se desarrollan en la subepidermis,<sup>19</sup> por lo cual su detección clínica es difícil. Se debe realizar biopsia de todos los cambios y crecimientos que se observen dentro de un nevo gigante, particularmente, si se presentan en la infancia. Por esta razón se recomienda la escisión profiláctica para este tipo de nevos congénitos, siempre y cuando sea factible desde el punto de vista quirúrgico. Aun así, se debe saber que la escisión no elimina el riesgo de presentar melanomas extracutáneos. En los nevos en traje de baño (*garment naevi*), se debe garantizar un seguimiento clínico de por

vida. Para los nevos congénitos pequeños y medianos el tratamiento es aún controvertido, ya que el porcentaje de pacientes que desarrollan melanoma es bajo, oscila entre 0% y 4,9%. Sin embargo, si presentan algún cambio o sintomatología, se recomienda la biopsia.<sup>19</sup>

La melanosis neurocutánea es una alteración congénita rara caracterizada por la presencia de nevos melanocíticos congénitos grandes o múltiples acompañados de proliferación maligna o benigna de melanocitos en las leptomeninges. Este grupo de pacientes presentan síntomas neurológicos asociados; en general, en los dos primeros años de vida, aproximadamente, dos terceras partes desarrollan compromiso leptomeníngeo por melanoma.<sup>21</sup>

Marghoob *et al.* realizaron un estudio de 379 pacientes que presentaban nevos congénitos gigantes, de los cuales, 26 tenían melanosis neurocutánea diagnosticada, y concluyeron que la presencia de nevos congénitos gigantes asociados a múltiples nevos satélites (más de 20) es el factor de riesgo más importante para la melanosis neurocutánea; además, la localización del nevo congénito en la región axial posterior también representa un factor de riesgo moderado de presentar melanosis neurocutánea.<sup>22</sup>

La melanosis neurocutánea puede ser sintomática o asintomática, según la presencia o ausencia de manifestaciones clínicas. Es necesario identificar aquellos pacientes que van a presentar síntomas, ya que tienen un pronóstico pobre (TABLA 1). Como ya se había mencionado anteriormente, la mayoría de los pacientes presentan los primeros síntomas neurológicos durante los primeros dos años de vida y en más de 50% están presentes desde el primer año. En un porcentaje mínimo, algunos pacientes han presentado los primeros síntomas en la segunda o tercera décadas de la vida.<sup>21</sup>

Los signos clínicos de la melanosis neurocutánea se relacionan frecuentemente con el incremento de la presión intracraneal e incluyen cefalea (35%), emesis (42%), convulsiones (48%), hidrocefalia (23%), parálisis facial y alteraciones de los pares craneales (26%) y papiledema (10%); la disfunción vesical y la intestinal se han reportado en casos avanzados. El riesgo de desarrollar

- |  |
|--|
| <p><b>I.</b> Nevo melanocítico congénito múltiple o grande.<br/> <b>II.</b> Nevo congénito grande en localización axial.<br/> <b>III.</b> Presencia de nevos satélites.<br/> <b>IV.</b> Nevo grande de más de 20 cm de diámetro.</p> |
|--|

TABLA 1. Signos predictores de melanosis neurocutánea<sup>21</sup>

melanoma en casos de melanositis neurocutánea no está totalmente establecido. El melanoma leptomeníngeo se ha reportado en 40% a 60% de los casos sintomáticos.<sup>21</sup>

La supervivencia media se estima en 6,5 meses después del inicio de las manifestaciones clínicas, con más de 50% de mortalidad antes de los primeros tres años de presentarse las manifestaciones neurológicas. Dado que la mayoría de los pacientes presentan las primeras manifestaciones clínicas en los dos primeros años de vida, la edad promedio de muerte por melanositis neurocutánea sintomática es de 4,5 años.<sup>23</sup>

El xeroderma pigmentario es una enfermedad autosómica recesiva, rara, que se caracteriza por defectos en los mecanismos de reparación del ADN de los daños causados por la radiación ultravioleta; esta alteración se encuentra asociada con una incidencia de 5% de melanoma.<sup>24</sup>

Además, se ha reportado incremento del riesgo de desarrollar melanoma en: pacientes inmunosuprimidos, como niños con inmunodeficiencias genéticas; enfermedades malignas previas, como linfoma de Hodgkin, que además han requerido tratamiento con quimioterapia; pacientes con trasplante de órganos e individuos que cursan con infección adquirida del virus de la inmunodeficiencia humana (VIH).<sup>24</sup>

## Factores genéticos

Entre 6% y 12% de los melanomas malignos se presentan en un patrón familiar y en 25% de estos casos se ha identificado una mutación en el gen *CDKN2A* ubicado en el cromosoma 9.<sup>4,5,9,10,15</sup> Los estudios que han cuantificado el efecto de esta mutación sugieren que su presencia representa un riesgo alto para el desarrollo de melanoma en Australia y un riesgo intermedio en Estados Unidos.<sup>15</sup>

Otras alteraciones genéticas identificadas en familias con melanoma son las mutaciones en el *CDK4* que se encuentra en el cromosoma 12 y el polimorfismo en el receptor de la melanotropina (*melanocyte-stimulating hormone*, MSH), el MC1R, que es codificado en el cromosoma 16q24, el cual, además, está relacionado con los individuos pelirrojos.<sup>4,5,9,15</sup>

La mutación en el gen supresor de tumores p53, se asocia con muchos tipos de cáncer en humanos y está favorecida por la radiación ultravioleta (UV). Whitman *et al.*, en un estudio de casos y controles, investigaron los factores genéticos y ambientales asociados con melanomas positivos y negativos para la mutación de p53, en hombres mayores de 50 años.<sup>6</sup> Los resultados de este estudio demuestran que existen dos grupos de pacientes:

- **Riesgo de melanoma positivo para la mutación de p53:** Pacientes con aumento de la sensibilidad al sol, demostrado por la aparición de quemaduras y ampollas

con la exposición solar, ausencia de nevus o presencia de uno solo.

- **Riesgo de melanoma negativo para la mutación de p53:** Pacientes con 25 o más nevus en las extremidades superiores, la espalda y los hombros, presencia de efélides en la infancia, sin historia de aumento de la sensibilidad al sol.

Los autores sugieren que, en las personas con baja susceptibilidad para desarrollar nevus, la transformación de melanocitos epidérmicos requiere de la exposición solar crónica (mutación de p53) y, en las personas con muchos nevus debe existir un factor intrínseco que favorece la proliferación de melanocitos, sin relación con la expresión exagerada de p53.<sup>6</sup>

Todas estas alteraciones genéticas se discuten más adelante, cuando se trata en detalle la fisiopatogenia del melanoma.

## Factores ambientales

**RADIACIÓN ULTRAVIOLETA.** El sol es el principal factor de riesgo ambiental para melanoma, factible de modificar. Existe una asociación positiva importante de la exposición solar intermitente (*odds ratio*, OR=1,87), la quemadura solar en la adolescencia (OR=1,95) y las quemaduras solares en la niñez (OR=1,62). La localización anatómica más frecuente de los melanomas de extensión superficial es el tronco en los varones y las extremidades inferiores en las mujeres, que pueden explicarse por la exposición solar intermitente y reflejan las diferencias en la vestimenta según el sexo.<sup>6,25,26</sup>

Algunos factores individuales, como el color de la piel, del pelo o de los ojos, elevan la susceptibilidad a los rayos ultravioleta y, asimismo, el riesgo de desarrollar melanoma; esto se ha demostrado en múltiples estudios epidemiológicos desde los años ochenta.<sup>6,25,26</sup>

La exposición solar crónica, definida como una exposición ocupacional, ha sido blanco de múltiples estudios. La suma de *odds ratios* muestra esencialmente que esta exposición no incrementa el riesgo de melanoma de extensión superficial (RR=0,95) (IC95% 0,87-1,04).<sup>25,26</sup> Sin embargo, la exposición solar crónica sí se relaciona con la aparición de lentigo maligno.

**CÁMARAS PARA BRONCEADO.** Karagas *et al.* determinaron que el uso de cualquier dispositivo para bronceado se acompaña de un riesgo de 2,5 para carcinoma escamocelular y de 1,5 para carcinoma basocelular. Westerthal *et al.* encontraron un riesgo de 1,8 para melanoma.<sup>6</sup>

Un reciente metanálisis realizado por Gallagher *et al.*, en el 2005, demostró un incremento estadísticamente significativo en el riesgo de desarrollar melanoma en los individuos que utilizaban cámaras de bronceo en comparación con los no expuestos (OR=1,25) (IC95% 1,05-1,49). Además, demostró que las personas con altas

Factor de riesgo	Riesgo relativo estimado	
Xeroderma pigmentoso	1.000	
Nevus displásicos más melanoma previo más historia familiar	500	
Nevus displásicos, sin melanoma previo más historia familiar	148	
Historia familiar positiva (más de 3 parientes afectados)	35-70	
Nevus displásicos	11-27	
Múltiples nevus benignos (más de 100)	11	
Nevus melanocíticos congénitos (grandes)	17 -21	
Historia personal de melanoma	8,5 -9	
Inmunosupresión	Trasplantes	3
	VIH	1,5
Fototipo 1 de piel	1,7	
Ojos azules	1,6	
Pelirrojos	2,4	
Historia de quemaduras intensas	2,5	

TABLA 2. Factores de riesgo para melanoma cutáneo<sup>5,13,17,18,26,27</sup>

exposiciones presentaban un riesgo relativo de 1,69.<sup>25</sup>

**PROTECTORES SOLARES.** La protección física contra la exposición solar se acepta como un factor importante en la reducción del riesgo de melanoma. El uso de ropa oscura, sombreros, el evitar la exposición en horas de sol intenso, entre otros, son mecanismos útiles de protección solar. Estas medidas son especialmente importantes en niños y adolescentes.<sup>25</sup>

Basados en la premisa de que muchos protectores solares no son efectivos igualmente para los rayos UV-B que para los UV-A, se había pensado que el uso de estas fórmulas aumentaba el riesgo de melanoma al brindar una falsa seguridad de protección contra la exposición solar. En un metanálisis de 18 estudios se concluyó que el uso de protectores solares no se asocia con un incremento del riesgo de melanoma.<sup>27</sup>

La afirmación de que la radiación UV-A es la causa del melanoma es controvertida; sólo ha sido posible su verificación en modelos animales con el uso de especies de peces *Xiphophorus*, en los cuales esta radiación es inductora de melanoma.<sup>25</sup>

No se ha encontrado relación entre el selenio, el consumo de cigarrillo ni el uso de anticonceptivos orales, con la aparición de melanoma.<sup>6</sup>

## Patogénesis

El melanoma se produce como resultado de complejas interacciones de factores genéticos y ambientales. El riesgo individual para el desarrollo de este tumor está determinado por la presencia de mutaciones heredadas o polimorfismos en los genes asociados a melanoma y por la magnitud de la exposición solar aguda o crónica recibida a lo largo de la vida. Los principales genes reconocidos en el melanoma son el *CDKN2A* y el *CDK4*, involucrados en el control del ciclo celular. En 20% a 50% de casos familiares de melanoma se encuentran mutaciones en *CDKN2A*. Los polimorfismos en el receptor MC1R, clave en la formación de melanina en respuesta a la radiación ultravioleta, también están asociados con incremento en el riesgo de melanoma. Se han encontrado mutaciones en *PTEN*, un gen involucrado en la inducción de proteínas supresoras del ciclo celular y de la apoptosis, en 30% a 60% de los melanomas no familiares.<sup>5</sup>

En la proliferación y transformación maligna de los melanocitos se han involucrado mutaciones activadoras de los oncogenes *N-RAS* y *BRAF*, que inducen la activación no controlada de las cinasas de proteínas activadas por mitógenos (MAP cinasas) que conllevan a la proliferación y senescencia celular. Las mutaciones N-Ras se han detectado en 15% a 20% de los pacientes con melanoma.<sup>28-30</sup> La mutación del gen *BRAF* se encuentra presente en 50% de todos los melanomas y hasta en 80% de los melanomas no inducidos por daño solar.<sup>5,28-31</sup>

Las mutaciones en el *CDKN2A* han sido uno de los eventos más estudiados en la patogénesis del melanoma. Este gen codifica dos proteínas que son fundamentales en la regulación del ciclo celular y la transición de la fase G1-S, p16<sup>INK4A</sup> y p14<sup>ARF</sup>. La proteína P16 actúa como reguladora en la vía del retinoblastoma, al inhibir la cinasa dependiente de la ciclina 4 (CDK4). La CDK4 se une con la ciclina D para fosforilar la proteína del retinoblastoma, lo cual permite la liberación del factor de transcripción E2F y, así, la progresión a la fase S del ciclo celular con la posterior división y proliferación celulares. Una alteración en P16 permitiría la progresión no controlada del ciclo celular y la proliferación de células con daño del ADN. La p14<sup>ARF</sup> se une al MDM2 y regula el crecimiento de los melanocitos, inhibiendo la destrucción de p53. El MDM2 actúa en la degradación de P53, produciendo un aumento en la supervivencia de las células alteradas (FIGURA 1).<sup>5,29</sup>

Otro factor involucrado en el desarrollo del melanoma está asociado con la disminución de la diferenciación y la expresión de marcadores de melanoma regulados por el factor de transcripción asociado a la microftalmia (*Microphthalmia-Associated Transcription Factor, MITF*). Este factor es el gen encargado del desarrollo y la diferencia-

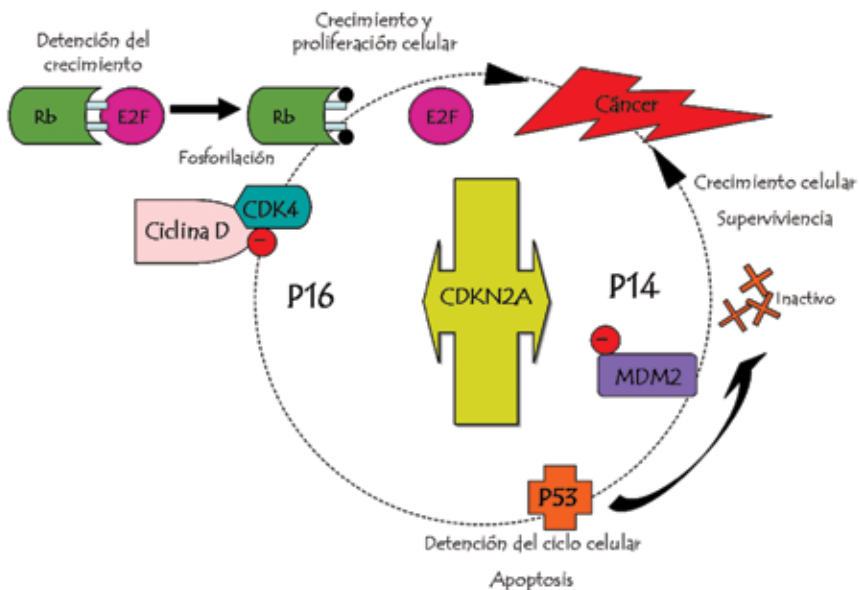


FIGURA 1: Patogénesis del melanoma mediado por mutaciones de P16 y P14.

ción de los melanocitos, contribuye a la supervivencia de los melanocitos mediante el incremento en la expresión de los factores antiapoptóticos BCL 2 y BclxL. En el melanoma, una reducción en la proteína BCL 2 causa muerte celular; al parecer, la supervivencia del melanoma se debe a dicha proteína.<sup>5,29</sup> La expresión del *MITF* es regulada por el  $\alpha$ -MSH y su acción sobre el receptor MC1R; dicha interacción incrementa la transcripción de genes relacionados con la síntesis de melanina, como son la tirosinasa, la proteína relacionada con la tirosinasa 1 y la dopacromotautomerasa.

El MITF también regula la transcripción de genes

homólogos de plata específicos para melanocitos (*melanocyte-specific genes silver homologue, SILV*) y melan-A (*MLANA*), los cuales pueden detectarse por técnicas de inmunohistoquímica como apoyo para el diagnóstico de melanoma (FIGURA 2). La disminución o ausencia de la expresión de *SILV* y *MLANA* acompañan la progresión de nevus a melanoma y, además, empeoran el pronóstico.<sup>5,28,32</sup> La amplificación del *MITF* ocurre con mayor frecuencia en tumores con pobre pronóstico y se asocia a resistencia a la quimioterapia. Esto indica que, modificando las funciones del *MITF*, se puede incrementar la sensibilidad a la quimioterapia de una línea celular en un melanoma,

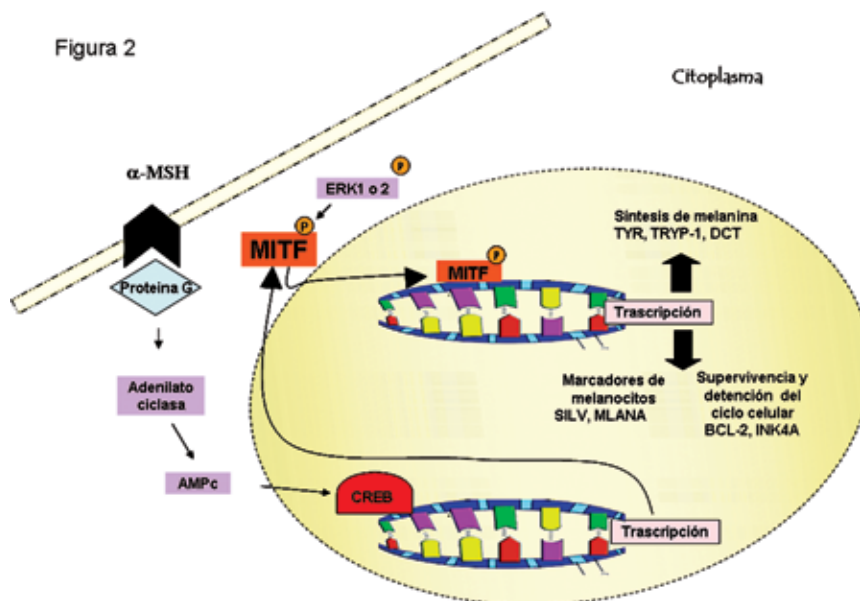


FIGURA 2: Vía del MITF en la patogénesis del melanoma.

Gen o proteína	Función
CDK4	Promueve el paso de fase G1 a S por la fosforilación y activación de pRB
CDKN2A	Codifica dos supresores tumorales p16 <sup>INK4A</sup> (INK4a) y p14 <sup>ARF</sup> (ARF)
P16 (INK4a)	Supresor tumoral mediante la inactivación de pRB
P14 (ARF14)	Supresor tumoral por medio del bloqueo de HDM2 mediada por la degradación de p53
BRAF	Protooncogen que activa las MAPK
N-RAS	Protooncogen que activa las vías MAPK
PTEN	Supresor tumoral que bloquea la proteína cinasa b al disminuir los niveles de PIP3
P53	Supresor tumoral que se activa con el daño al ADN y estimula la apoptosis de las células afectadas
MAPK	Señal de transducción que incrementa la actividad de los protooncogenes
pRB	Supresor tumoral que inhibe el paso de G1 a S
HDM2 o MDM2	Blanco del p53 que al inhibirse bloquea el ciclo celular
Proteína cinasa B (AKT o	Incrementa la supervivencia celular, activado por el PIP.
BCL2	Inhibe la apoptosis.
BCLXL	Inhibe la apoptosis.
α-MSH	Melanotropina
MC1R	Receptor de melanotropina
MIFT	Aumenta la supervivencia de los melanocitos mediante el incremento en la expresión del gen BCL 2 y BclXL.
Tirosinasa (TYR)	Síntesis pigmento
TYRP1	Síntesis pigmento
DCT	Síntesis pigmento
Melastatin (TRPM1)	Desconocida
WNT	Protooncogen, secreta factores de crecimiento.
GSK•B	Cinasa de serina y treonina blanco de b cateninas
B-catenina	Factor coactivador de transcripción
E cadherina	Adhesión celular
N cadherina	Adhesión celular
Integrina αVβ3	Adhesión celular

**TABLA 3.** Genes o proteínas importantes en melanoma<sup>29-32</sup>






lo cual abre opciones para futuros tratamientos.<sup>28,32</sup> Se han descritos muchas otras alteraciones genéticas y moleculares involucradas en la etiología del melanoma, las cuales se mencionan en la **TABLA 3**.

## Diagnóstico Clínico

El factor más importante para el éxito en el tratamiento del melanoma es el diagnóstico temprano. La mayoría de los melanomas pueden diagnosticarse clínicamente con un examen cuidadoso y detallado; para esto se necesita

un excelente sitio para realizar el examen, ya que debe permitir una buena iluminación y garantizar un examen con lupas y dermatoscopio.

Los cambios más sugestivos de una lesión sospechosa de melanoma son los que se presentan en un periodo de meses; cuando estos cambios se presentan en días o semanas hacen pensar más en condiciones inflamatorias. Los cambios iniciales comúnmente observados son el aumento en el tamaño de la lesión y los cambios de color que ocurren en 70% de los pacientes. El aumento en la altura (elevación), el prurito y la presencia de ulceración

<p><b>A</b> Asimetría</p>	
<p><b>B</b> Bordes irregulares</p>	
<p><b>C</b> Color (variación)</p>	
<p><b>D</b> Diámetro mayor de 6 mm</p>	
<p><b>E</b> Elevación Evolución</p>	

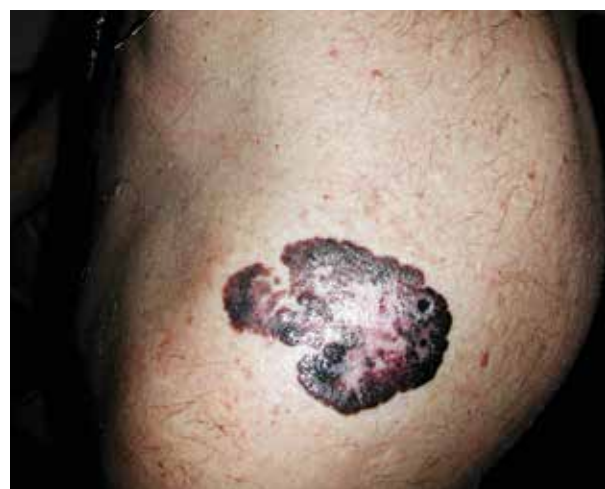**TABLA 4.** Criterios ABCDE para el diagnóstico de melanoma cutáneo<sup>4,5,9,33</sup>

o sangrado, se presentan en lesiones avanzadas. También se puede presentar una decoloración alrededor de las lesiones, a lo cual se le llama halo de regresión, y debe tenerse en cuenta a la hora de evaluar un paciente.<sup>5,13,33</sup>

Para el diagnóstico clínico se ha implementado, desde 1985, el sistema del ABCDE del melanoma (TABLA 4). La sospecha clínica se debe despertar, además, con cualquier cambio significativo en nevos preexistentes o lesiones en la piel, ya que algunos melanomas no presentan los cambios típicos descritos en el ABCDE; por ejemplo, de 2% a 8% de los melanomas no son pigmentados.<sup>34,35</sup> Como resultado, los melanomas amelanóticos se diagnostican erróneamente como carcinomas basocelulares, carcinomas escamocelulares o cualquier otra lesión. Los melanomas nodulares con gran frecuencia son mal diagnosticados, ya que pueden presentar diferentes coloraciones, como rojo y rosa; además, son los melanomas que menos cumplen criterios del ABCDE en sus etapas iniciales. Cuando el diagnóstico es incierto, el siguiente paso es la realización de una biopsia por escisión, si es posible.

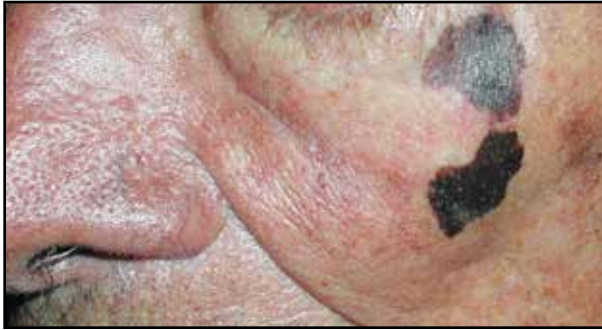## Presentaciones clínicas

**MELANOMA DE EXTENSIÓN SUPERFICIAL.** Con frecuencia aparece como una mácula o placa asimétrica, de bordes irregulares. Es frecuente la presentación de un área de regresión. La lesión progresa como una mácula asimétrica, irregularmente pigmentada con tonos que varían entre azul oscuro, rosa, café y negro (FIGURA 3). Crece lentamente en el transcurso de años y es la forma más



**FIGURA 3.** Melanoma de extensión superficial en el hombro izquierdo de un campesino. Se observa una placa asimétrica, de bordes irregulares, negros, elevados con áreas eritematosas e hipopigmentadas hacia el centro del tumor. Se observan varias tonalidades de pigmento (negro, pardo claro, rosado).





**FIGURA 4:** Paciente en la séptima década de la vida, con signos de foto daño evidentes, presenta una mácula asimétrica de bordes irregulares de color negro y pardo oscuro, en la región malar izquierda que corresponde a un léntigo maligno.

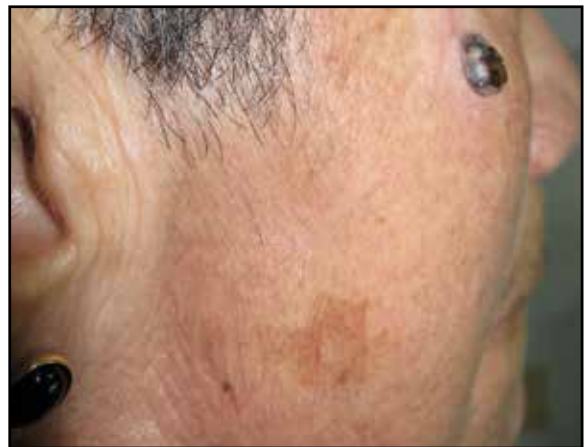frecuente de melanoma en fase de crecimiento radial (70%) en pacientes anglosajones. Este tipo de melanoma pierde su pigmentación en la fase de crecimiento vertical, ya que las células neoplásicas pierden la habilidad de producir melanina. Más de 60% de las lesiones aparecen *de novo*; el porcentaje restante surge a partir de nevos melanocíticos adquiridos. Si el melanoma se desarrolla sobre un nevo displásico, generalmente es un melanoma de extensión superficial.<sup>36-38</sup> El melanoma de extensión superficial se asocia a exposición solar intermitente y se presenta con mayor frecuencia en personas jóvenes entre los 30 y los 50 años.<sup>38</sup>

**LÉNTIGO MALIGNO Y LÉNTIGO MALIGNO MELANOMA.** Investigaciones recientes han llevado a la teoría de que este tipo de melanoma se origina de células madre localizadas en los folículos pilosos.<sup>38</sup> El léntigo maligno (melanoma *in situ*) se localiza en áreas expuestas en forma crónica al sol, como la cara y los antebrazos, en personas de edad avanzada. Corresponde a 15% de todos los melanomas de la cabeza y el cuello. La lesión inicial es una mácula asimétrica color parda, con bordes irregulares, la cual se va oscureciendo con el paso del tiempo (FIGURA 4). Puede aparecer en la cuarta década de la vida o incluso antes. Después de la fase de crecimiento horizontal, que puede llegar a durar más de 20 años, se evidencia el crecimiento vertical, como un nódulo pigmentado sobre la mácula y son estos cambios los que indican la progresión a léntigo maligno melanoma. El riesgo de transformación de léntigo maligno a léntigo maligno melanoma es de 5%, aproximadamente.<sup>36-38</sup> La diferencia entre léntigo maligno y léntigo maligno melanoma, se basa principalmente en la fase de crecimiento vertical que presenta este último, lo cual lo convierte en microinvasor; en cambio, el léntigo maligno se encuentra limitado a la epidermis y no sobrepasa la membrana basal, por lo cual sólo presenta crecimiento radial.

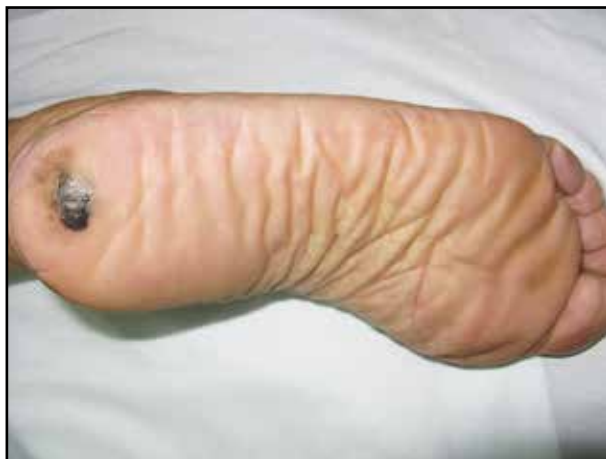**MELANOMA NODULAR.** La ausencia de compromiso epidérmico (al menos, en las fases iniciales) y la extensión radial en el melanoma nodular, sumados al hallazgo de la presencia de células madre en la dermis, han llevado a generar la hipótesis de que el melanoma nodular se origina de células madre localizadas en la dermis.<sup>38</sup> Se presenta como un nódulo con bordes regulares demarcados y, frecuentemente, su superficie es brillante con una base ligeramente enmarcada. El color está distribuido de manera uniforme y puede ser negro o sin pigmento (amelanótico) lo que le da el color rosa o rojo. Comparado con el melanoma de extensión superficial, es más común en hombres y se localiza preferentemente en el tronco, el cuello y la cabeza; se presentan con más frecuencia *de novo* y su pronóstico es reservado, porque en el momento del diagnóstico tienen un índice de Breslow profundo (FIGURA 5).<sup>36</sup>

**MELANOMA LENTIGINOSO DE LAS EXTREMIDADES.** Por definición, se encuentra en las regiones distales, como palmas, plantas y lechos ungulares, y se presenta como una mácula o placa pigmentada de coloración oscura y bordes irregulares (FIGURA 6). Corresponde a menos de 10% en pacientes blancos, más de 50% en asiáticos y 60% a 70% en poblaciones de raza negra.<sup>39</sup> En Colombia, en el Instituto Nacional de Cancerología, que atiende pacientes de estratos I y II, ocupa el 50% (Acosta AE. Melanoma in Colombia. 6th World Congress on Melanoma. Vancouver, Canada. 2005).

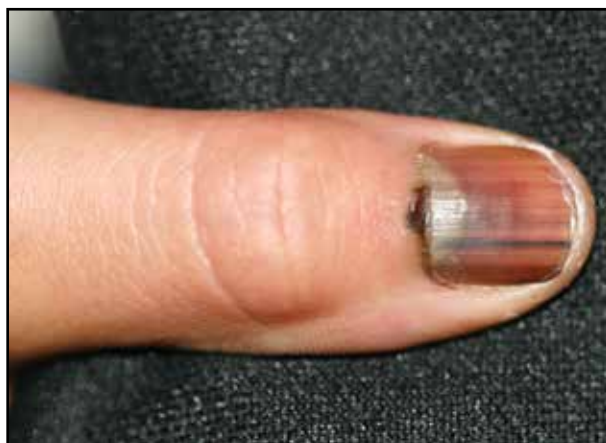El melanoma maligno subungular puede tomar la forma de melanoniquias hiperpigmentadas y se puede observar en algunas ocasiones una extensión de la pigmentación alrededor de la cutícula, lo cual se conoce como el signo de Hutchinson (FIGURA 7). Este signo es



**FIGURA 5:** Melanoma nodular en la región malar derecha de una mujer. La foto tomada en forma tangencial, permite observar el grosor del tumor.



**FIGURA 6:** Melanoma lentiginoso acral de un hombre de estrato socioeconómico II, localizado en el talón derecho. El aspecto proximal es macular, de bordes muy mal definidos y el distal nodular.



**FIGURA 7:** . Signo de Hutchinson. El tercio medio del pliegue ungular proximal se encuentra invadido por el pigmento proveniente de un melanoma localizado en la matriz ungular.

una guía importante hacia el diagnóstico de malignidad, pero no es patognomónico; también puede presentarse como melanoniquia racial o en enfermedades como los síndromes de Laugier-Hunziker y Peutz-Jeghers, como consecuencia de radioterapia, en pacientes positivos para VIH, personas con nevus congénitos, enfermedad ungular de Bowen, entre otras. Se ha descrito un sistema de diagnóstico ABCDE ungular, especial para estas zonas (TABLA 5).<sup>40,41</sup>

El tumor suele crecer en el pliegue proximal de la uña, donde se recomienda tomar la biopsia previa separación de la lámina, ya que los melanocitos de la matriz son los responsables del tumor. Dado que el melanoma lentiginoso de las extremidades se presenta en regiones donde la capa córnea es muy gruesa, el crecimiento vertical que, clásicamente, se evidencia con la presencia de nódulos sobre el

<b>A</b>	Age (edad), mayor incidencia entre la 5 <sup>a</sup> y 7 <sup>a</sup> décadas de vida. También significa mayor incidencia en Asiáticos, Africanos y Americanos.
<b>B</b>	Se refiere a la coloración Brown (café), y al Breadth (ancho) de la lesión, mayor de 3 mm.
<b>C</b>	Cambios en el lecho o la placa ungular.  Dedos comprometidos: Pulgar > Hallux > dedo índice.
<b>D</b>	Un solo dedo > múltiples dedos. Mano Dominante.
<b>E</b>	Extensión hacia el pliegue proximal de la uña.

**TABLA 5.** Criterios ABCDE de lesiones pigmentadas de las uñas<sup>41</sup>

tumor no es fácil de identificar, aunque en nuestro medio esto es un hallazgo relativamente frecuente probablemente explicado por el diagnóstico tardío.

## Subtipos clínicos poco frecuentes de melanoma maligno

**MELANOMA DESMOPLÁSICO.** El melanoma desmoplásico presenta múltiples características clínicas similares a las del léntigo maligno y el léntigo maligno melanoma. En general, se presenta en áreas expuestas al sol, especialmente en el cuello y la cara de personas con edad avanzada. Es más frecuente en mujeres que en hombres, con una relación de 2:1; la edad promedio de presentación está entre los 60 y 70 años. Se presenta clínicamente como una masa firme, con cambio epidérmico o sin ninguno. Comparadas con los hombres, las mujeres tienen un alto porcentaje de presentación en los miembros inferiores, posiblemente debido al bronceado. Múltiples melanomas desmoplásicos han sido tratados previamente con corticoides en la lesión, presumiendo que son queloides por su presentación clínica, pero no se debe olvidar que la historia clínica es un elemento importante, ya que no se encuentra historia de trauma ni explicación alguna que preceda la aparición del tumor.<sup>36</sup>

**MELANOMA MALIGNO NEVOIDE.** Los melanomas nevoideos se caracterizan por la apariencia histológica de un nevo. En general, se presentan como lesiones simétricas y bien circunscritas. Su diagnóstico clínico es muy difícil ya que parecen nevus y, en ocasiones, se diagnostican co-

rrectamente sólo después de que se observan metástasis y se estudia nuevamente la placa histológica. Pueden presentarse como melanomas que al estudiarse parecen nevus de Spitz.<sup>42</sup>

**MELANOMA MALIGNO VARIANTE SINTETIZADOR DE PIGMENTO DE ORIGEN DÉRMICO.** Este es un subtipo raro de melanoma caracterizado por la formación prominente de pigmento y su localización en la dermis o tejidos profundos. Se describen dos entidades diferentes en este grupo: el melanoma maligno en nevus azul celular (*melanoma in cellular blue nevus, MBN*) y el recientemente descrito melanoma animal/equino; en ambos, la exposición solar no es un factor asociado. En los melanomas malignos en nevo azul celular, el cuero cabelludo es el sitio más común de presentación.<sup>42</sup>

El melanoma animal ha adquirido este nombre ya que se han descrito lesiones clínicamente similares en caballos. Las lesiones se presentan como placas azules de 1 cm de diámetro. En los estudios realizados, no se ha encontrado una diferencia significativa en la prevalencia entre hombres y mujeres, con un rango de edad amplio entre los 9 y los 60 años. No se ha encontrado una localización específica, ni historia familiar asociada.<sup>42</sup>

**MELANOMA DE DESVIACIÓN MÍNIMA.** Este subtipo de melanoma fue descrito en 1975 por Reed y colaboradores, y hace referencia a una neoplasia melanocítica con una baja frecuencia de metástasis. Este concepto es controversial. Se presenta como nódulos o placas que varían desde color piel hasta café oscuro y negro. Se localiza principalmente en el tronco en adultos jóvenes con una edad promedio de presentación de 35 años. Con frecuencia se desarrollan sobre nevus preexistentes.<sup>43</sup>

**MELANOMA LENTIGINOSO DE LAS MUCOSAS.** Este subtipo de melanoma no se diagnostica en forma precoz, probablemente, porque los médicos no examinan rutinariamente las regiones mucosas. El melanoma de las mucosas comprende los tumores que se presentan en la mucosa oral, nasal, vaginal y perianal. Muchas veces, los melanomas de la región perianal son tratados como hemorroides con trombosis y, las lesiones nasales, como sinusitis crónicas, por largos periodos. Por las dificultades en su diagnóstico precoz, el pronóstico de este tipo de melanoma es muy pobre ya que, cuando se hace el diagnóstico, se encuentra en estados muy avanzados.<sup>36,44</sup>

## Apoyo diagnóstico

Cuando nos enfrentamos a un paciente con una lesión sugestiva de melanoma, debemos realizar un examen físico completo. La piel circundante a la lesión primaria y la piel entre el tumor primario y los ganglios linfáticos regionales deben examinarse buscando lesiones indica-

tivas de metástasis en tránsito. Se debe incluir la inspección y la palpación exhaustiva de los ganglios linfáticos pertinentes.

**LUPAS, LUZ DE WOOD Y FOTOGRAFÍA.** El simple uso de lentes de aumento puede ser un apoyo importante en el diagnóstico correcto de las lesiones pigmentadas, ya que permite observar detalles importantes en algunas lesiones, como telangiectasias pequeñas en carcinomas basocelulares, lo cual permitiría excluir al melanoma de los diagnósticos diferenciales en un caso dado.

La emisión de la luz de Wood (espectro de luz 360 nm) es absorbida por la melanina; en ocasiones, esto ayuda en el diagnóstico de lesiones como lentigo maligno melanoma, porque revela la distribución irregular del pigmento y permite definir los bordes de la lesión. Existen cámaras equipadas con un *flash* que emite luz con un espectro específico entre 320 y 390 nm. Estas cámaras tienen la habilidad de capturar imágenes que pueden proveer información similar a la obtenida con el examen directo con la luz de Wood, porque la luz del flash es absorbida por la melanina, lo que resulta en la acentuación de lesiones que contienen melanina epidérmica.

**FOTOGRAFÍAS CLÍNICAS INICIALES.** La mayoría de las lesiones pigmentadas cambian periódicamente, pero no todos los cambios que presentan son indicativos de malignidad; más aún, los pacientes no pueden describir con exactitud desde cuándo se presenta el cambio, porque no lo habían notado o porque la lesión se encuentra en sitios difíciles de examinar. En estos casos, el seguimiento fotográfico de las lesiones pigmentadas está indicado, sobre todo en pacientes con factores de riesgo para desarrollar melanoma.

**ANÁLISIS DIGITAL DE IMÁGENES Y DIAGNÓSTICO COMPUTADORIZADO.** Los avances en la tecnología de la computación y las imágenes digitales han ampliado el potencial de su implementación en la evaluación de lesiones pigmentadas. Numerosos programas se han creado con el objetivo de documentar cambios clínicos en lesiones pigmentadas y digitalizarlos en imágenes. La mayoría de estos sistemas pueden determinar cambios en los colores, textura, bordes, diámetro, asimetría y área, y pueden compararlos con imágenes previas ya guardadas. Hasta ahora, su resultado no ha sido totalmente óptimo en la detección temprana del melanoma, por lo cual no reemplazan la experiencia de un dermatólogo experto, pero sí constituyen una herramienta complementaria de gran utilidad.

**IMÁGENES MULTIESPECTRALES Y DIAGNÓSTICO DIGITAL.** El conocimiento de los diferentes espectros de luz y la forma como penetran distintamente la piel, ha dirigido a los investigadores al desarrollo de nuevos métodos diagnósticos, como las imágenes de espectros múltiples

(*multispectral images*), que utiliza imágenes tomadas con ondas de diferentes espectros para detallar la profundidad de las lesiones y la distribución de su pigmento.

Se han desarrollado dos sistemas: el análisis intracutáneo espectrofotométrico (*spectrophotometric intracutaneous analysis*, SIA) y el MelaFind. El primero requiere del análisis de los resultados por un especialista, el segundo presenta diagnósticos después de realizar análisis computarizados. El SIA reporta una especificidad de 80% y una sensibilidad de 83% para melanoma cuando es utilizado por personal entrenado.<sup>45,46</sup> El MelaFind es un instrumento que no depende del operador, objetivo, para el diagnóstico de melanoma, el cual no sólo diferencia lesiones malignas y benignas, sino que, en el caso del melanoma, permite diferenciar con tanta exactitud la profundidad del pigmento que puede diferenciar un melanoma *in situ* de uno invasivo y determinar el índice de Breslow por medio de una técnica no invasiva. Se ha reportado una sensibilidad cercana a 95% y una especificidad que oscila entre 65% y 85%.<sup>46</sup>

**MICROSCOPIA CONFOCAL LÁSER.** Es un método no invasivo que permite el examen *in vivo* de la epidermis y la dermis papilar, con una resolución muy aproximada a la histológica (*Virascope*, Lucid Inc., USA, y *Optiscan*, Optiscan Pty Ltd., Australia). Las imágenes resultantes son reconstruidas en los planos horizontal y vertical, para producir como resultado imágenes axiales de la lesión *in vivo*, que se correlacionan con perfectos cortes histológicos.<sup>46</sup>

**ULTRASONIDO.** En los últimos años, la tecnología del ultrasonido se ha implementado en la dermatología clínica, sobre todo en Europa. Con esta técnica, los melanomas se observan generalmente sólidos y homogéneos. Aunque no puede usarse el ultrasonido para hacer un diagnóstico fiable de melanoma, puede ser de importancia para determinar *in vivo* su espesor y vascularización. También, puede ser de apoyo para estimar la infiltración de linfocitos, para establecer remanentes de nevus y para determinar la morfología normal o alterada de los folículos pilosos y glándulas sebáceas.

**DERMATOSCOPIA.** También conocida como dermoscopia, epiluminescencia o microscopía de la superficie de la piel, es una técnica no invasiva que utiliza un instrumento manual llamado dermatoscopio. Éste está equipado con una luz polarizada y un juego de lentes con aumentos estándares. En la actualidad, es uno de los instrumentos de diagnóstico más utilizados.

La sensibilidad en el diagnóstico de melanoma con un examen físico simple en un centro con alta experiencia, se encuentra entre 70% y 85%, mientras que, en manos expertas, la dermatoscopia llega a una sensibilidad de 90% a 95%.<sup>47</sup> No sólo ha demostrado mejorar la precisión diagnóstica en melanoma, sino también en otras

lesiones melanocíticas, como nevus de unión y nevus de Spitz (73% a 93%), y en lesiones no pigmentadas, como carcinomas basocelulares y angiomas (83% a 100%).<sup>47</sup> La dermatoscopia también puede ayudar en la selección del lugar óptimo para realizar una biopsia y permite sugerir al anatomopatólogo áreas o cortes determinados. Además, determinadas imágenes dermatoscópicas (patrón reticulado irregular, áreas azules, grises, etc.) permiten una estimación aproximada de la profundidad tumoral.

Para obtener óptimos resultados, debe aplicarse sobre la piel un líquido de interfaz (usualmente aceite, agua o alcohol), que disminuye la reflexión, la refracción y la difracción de la luz, lo cual hace que la epidermis se vuelva translúcida y permite la visualización *in vivo* de estructuras anatómicas de la epidermis y dermis papilar que no son discernibles a simple vista.

En la dermatoscopia, se emplea una terminología especial (semiología dermatoscópica) para describir estas estructuras anatómicas y por medio de su descripción precisa se realiza el diagnóstico. El conocimiento profundo de la clínica de las lesiones melanocíticas, sumado a la experiencia en dermatoscopia, le permite al dermatólogo incrementar la sensibilidad y especificidad en el diagnóstico de melanoma, hasta en 20%. La dermatoscopia también puede utilizarse con una técnica sin contacto, sin fluido de interfaz, utilizando el dermatoscopio de luz polarizada.

El procedimiento diagnóstico en dermatoscopia más aceptado es el método de dos etapas. Ante una lesión pigmentada, la aproximación diagnóstica debe dividirse en dos etapas: la primera consiste en discernir si es una lesión melanocítica o no y la segunda, en distinguir si es maligna o benigna.

Finalmente, la dermatoscopia también le permite al médico general entrenado en su uso, aumentar su sensibilidad en el diagnóstico de melanoma.

## Biopsia

Por la relativa baja sensibilidad y especificidad que ofrecen las lesiones pigmentadas en la clínica, deben ser evaluadas idealmente por un dermatólogo con experiencia, apoyándose en la dermatoscopia. El dermatólogo debe suministrar los datos clínicos pertinentes en forma completa y estar en comunicación directa con el dermatopatólogo. La evaluación al microscopio reviste especial dificultad y es por esto que las lesiones pigmentadas deben ser examinadas por un dermatopatólogo con experiencia. Un falso positivo o un falso negativo ocasionan consecuencias iatrogénicas funestas para el paciente y demandas legales para el dermatólogo y el patólogo.

La certeza y la precisión de los hallazgos histopatológicos dependen en gran parte de la técnica y del sitio

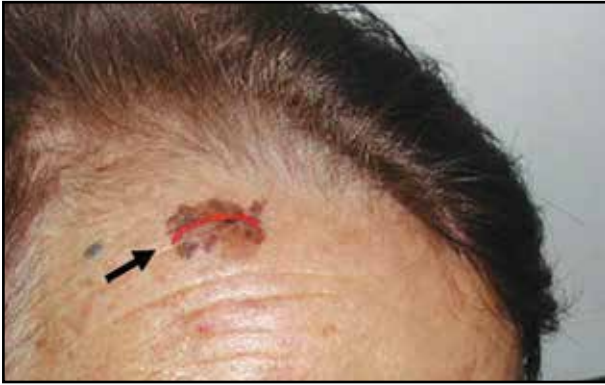

FIGURA 8: Técnica de biopsia en lentigo maligno.

elegido para la toma de la biopsia en lesiones pigmentadas sospechosas. Biopsias pequeñas, tomadas superficialmente o de sitios poco representativos de la lesión pigmentada, llevan a diagnósticos erróneos, lo cual retarda el inicio del tratamiento y empeora el pronóstico.

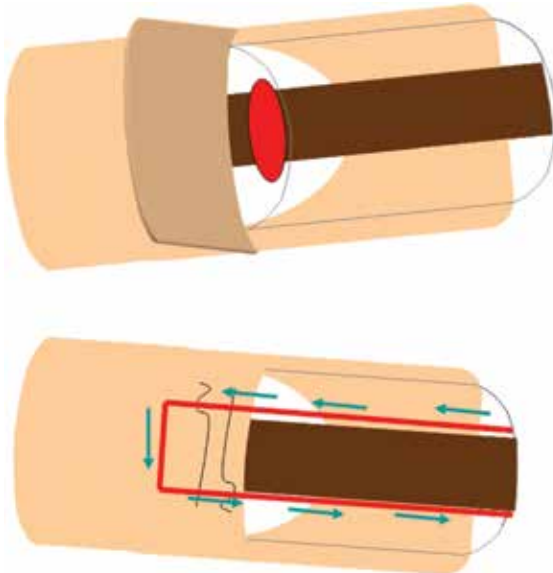
La *American Academy of Dermatology* y la *National Comprehensive Cancer Network* (NCCN) recomiendan realizar biopsia por escisión con márgenes laterales de 1 a 3 mm en todas las lesiones sospechosas de melanoma.<sup>48,49</sup> De no existir una alta sospecha de melanoma, se pueden practicar fotografía clínica y dermatoscópica, con control estricto a los tres meses. Si se observan cambios a la dermatoscopia, no implica que la lesión pigmentada es un melanoma pero sí es indicación absoluta de biopsia.

Otros métodos de biopsia, como en sacabocados o por incisión, deben limitarse a lesiones localizadas en áreas anatómicas funcionales específicas, como palmas, plantas,

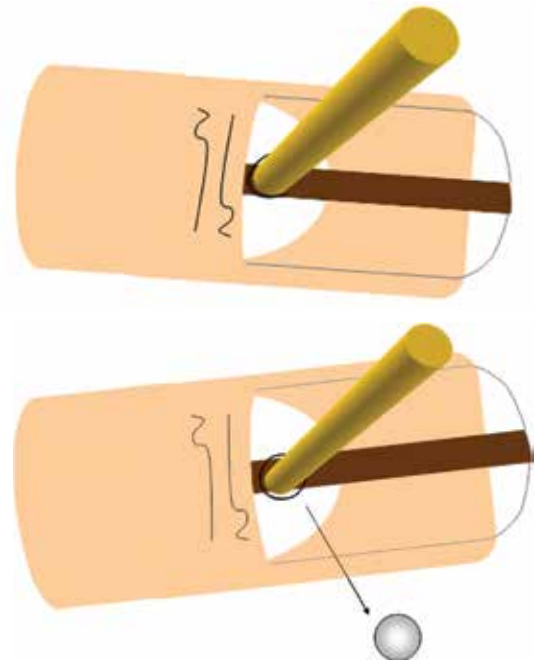
dedos, regiones subungulares, genitales, áreas con gran riesgo de compromiso cosmético o funcional, como cara y orejas, o lesiones de gran tamaño en donde no sea posible la biopsia por escisión con cierre primario del defecto. En estos casos, la biopsia debe tomarse de las áreas más representativas de la lesión (zonas más pigmentadas, elevadas, nódulos) y debe ser guiada por dermatoscopia.<sup>48</sup>

Las biopsias por afeitado profundo son aceptadas sólo en lesiones melanocíticas benignas o con baja sospecha de melanoma y en casos de lentigo maligno, en el cual no se requieren biopsias tan profundas porque el tumor está confinado a la epidermis.

El lentigo maligno requiere especial consideración. La biopsia debe ser orientada por luz de Wood y por dermatoscopia. En forma ideal, se debe practicar una biopsia en forma de rombo (*losange*) de un extremo a otro de la lesión pigmentada. Debido a que la gran mayoría de los lentigos malignos se localizan en el rostro, el *losange* debe orientarse de acuerdo con las líneas de menor tensión, no debe medir más de 1 mm de ancho y la herida quirúrgica se debe suturar con hilo delgado (6-0), de suerte que el resultado estético sea óptimo. El largo y delgado espécimen se debe manipular y apoyar en forma delicada sobre un papel de filtro e introducirse en formol en solución tampón al 10%; debe hacerse en estrecha comunicación con el dermatopatólogo para que procese el espécimen en forma longitudinal y no en rebanadas (FIGURA 8).



FIGURAS 9A (ARRIBA) Y 9B (ABAJO). Técnica de biopsia para melanoniquias centrales de 3-6 mm de ancho. A: biopsia amplia transversal de la matriz ungueal. B: biopsia longitudinal.



FIGURAS 10A (ARRIBA) Y 10B (ABAJO). . Técnica de biopsia para melanoniquias centrales <3mm de ancho. A: se retira la placa ungueal con un punch. B: a través del defecto dejado en la lámina, se toma biopsia directamente de la matriz con un punch de menor tamaño.

En las lesiones pigmentadas de las uñas, la técnica de la biopsia depende de la presencia de pigmentación periungular (signo de Hutchinson), el origen del pigmento en la matriz (proximal o distal), y la amplitud y localización de la banda pigmentada dentro de la placa unguear.

El examen del borde libre de la uña con dermatoscopia es una ayuda útil para identificar la región de la matriz donde se origina el pigmento y decidir el sitio de la toma de la biopsia en la matriz unguear (distal o proximal). Con el crecimiento normal de la uña, el pigmento producido en la matriz proximal se alojará en la porción más superior de la placa unguear y el pigmento producido en la matriz distal se alojará en la porción más inferior de la placa unguear. La visualización de la localización del pigmento dentro de la placa unguear con dermatoscopia, puede plantear dificultades en personas inexpertas, por lo cual, ante la duda, se puede tomar un fragmento de placa unguear para realizar coloración de Fontana-Masson y definir la localización del pigmento. Sin embargo, ante la sospecha de melanoma unguear, se recomienda tomar

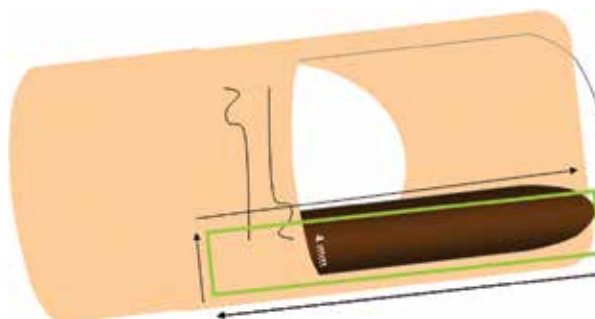


FIGURA 11. Biopsia longitudinal en bloque para melanoniurias de la región lateral de la placa unguear.

**Paciente con lesión pigmentada sospechosa de malignidad**

Lesiones con posibilidad de cierre primario del defecto ➔ Biopsia por escisión con márgenes laterales de 1 a 3 mm

Lesiones de gran tamaño en áreas anatómicas especiales (genitales, dedos, región subungular, cara, orejas, palmas, plantas) sin posibilidad de cierre primario ➔ Biopsia por incisión amplia del área más representativa de la lesión (nódulos, región más pigmentada o elevada) orientada por dermatoscopia.

**Lesiones pigmentadas de las uñas**

Melanoniuria con amplitud de la banda <3 mm en la región central de la placa unguear ➔ Biopsia de la matriz unguear con sacabocado

Melanoniuria con amplitud de la banda de 3 a 6 mm en la región central de la placa unguear ➔ Biopsia amplia de la matriz con sacabocado  
➔ Biopsia por escisión en bloque

Melanoniuria en la región lateral de la placa unguear ➔ Biopsia por escisión longitudinal en bloque

TABLA 6. Técnicas de biopsia en lesiones pigmentadas sospechosas de melanoma<sup>50</sup>

biopsias amplias que incluyan la región proximal y distal de la matriz unguear.<sup>50</sup> Para melanoniurias de 3 a 6 mm de ancho, se recomienda realizar una biopsia generosa y transversal de la matriz. Si por dermatoscopia se sospecha que el origen del pigmento se encuentra en la región proximal de la matriz unguear, se recomienda realizar una biopsia por escisión en bloque (FIGURAS 9 A Y 9 B). Para melanoniurias de menos de 3 mm de ancho, localizadas en la región central de la placa unguear, se recomienda realizar biopsia en sacabocado en dos pasos: primero, se puede retirar la lámina unguear en forma parcial con el sacabocado y, a continuación, con otro sacabocado de menor diámetro, se toma la biopsia de la lesión pigmentada en la matriz a través del defecto dejado con la primera intervención (FIGURAS 10 A Y 10 B).<sup>50</sup>

- Sitio de toma de la muestra \*
  - Diagnóstico de melanoma \*
  - Subtipo histológico \*
  - Índice de Breslow \*
  - Desmoplasia
  - Presencia o ausencia de satelitosis \*
  - Invasión vascular y linfática
  - Estado de los márgenes \*
  - Presencia o ausencia de ulceración \*
  - Nivel de Clark \*
  - Fase de crecimiento
  - Número de mitosis por mm<sup>3</sup>
  - Signos de regresión \*
  - Presencia o ausencia de compromiso de componentes intraepidérmicos
  - Respuesta inflamatoria
  - Tipo celular predominante (epitelioide, células pequeñas, etc.)
  - Presencia de elastosis solar
  - Presencia de nevos asociados
- \* Indica las características más importantes

TABLA 7. Información que debe contener el informe histológico<sup>9</sup>

En melanoniquias localizadas en el tercio lateral de la placa unguilar, la mejor técnica que aporta un espécimen adecuado y óptimo resultado cosmético, es la biopsia longitudinal por escisión. La incisión debe empezar en el pliegue lateral de la uña, con dirección distal-proximal y se debe extender al pliegue unguilar proximal justo distal a la articulación interfalángica distal. Es preciso devolverse en dirección contraria, es decir, de proximal a distal y en forma longitudinal incidir la placa unguilar, hasta llegar al hiponiquio. Debe incluir un fragmento de placa unguilar, por lo menos, de 4 mm de ancho y una profundidad que alcance el periostio. Finalmente, debe existir una estrecha comunicación entre el dermatólogo y el dermatopatólogo, para orientar en forma precisa el espécimen, en el momento de procesarlo (FIGURA 11) (TABLA 6).<sup>50</sup>

## Histopatología

El método de referencia en el diagnóstico del melanoma continúa siendo el estudio histopatológico. La descripción histopatológica debe reportar información útil para poder establecer la estadificación, el tratamiento y el pronóstico adecuado del melanoma (TABLA 7).

### Características generales

Clark *et al.* describieron y propusieron la clasificación de los melanomas según su fase de crecimiento horizontal (radial) o vertical. Aseguraron que los tumores en fase radial no tenían capacidad de metástasis. En el momento del diagnóstico, el melanoma de extensión superficial, el lentigo maligno o el melanoma lentiginoso de las extremidades se pueden presentar en fase de crecimiento radial o vertical, mientras que el melanoma nodular, generalmente, se diagnostica en fase de crecimiento vertical.

La medida del índice de Breslow se realiza con un

I	Melanoma <i>in situ</i>
II	Microinvasión, compromiso unión dermoepidérmica
III	Invasión de la dermis papilar en nidos individuales
IV	Invasión de la dermis reticular
V	Invasión de la hipodermis

TABLA 8. Niveles de Clark

ocular calibrado, midiendo en forma vertical el grosor del melanoma, desde la capa granulosa de la epidermis hasta donde se observen células tumorales en profundidad. Si la epidermis está ulcerada, la medición debe realizarse desde la base de la úlcera y desde la capa granulosa y deben informarse las dos medidas.<sup>36,37</sup>

Los melanomas invaden la dermis papilar inicialmente, esto corresponde al nivel de Clark II. En este nivel, su capacidad de producir metástasis es mínima. En 40% a 50% de los melanomas los fenómenos de regresión se presentan en esta fase. El fenómeno de regresión se observa al microscopio en tres etapas: la primera consiste en la destrucción de las células del melanoma por el infiltrado mononuclear que las rodea; la segunda consiste en la pérdida de los mononucleares y el inicio de fibroplasia, y la tercera es la fibrosis tumoral ya establecida; en las tres etapas es común la presencia de melanófagos. Esta regresión puede ser parcial, focal o multifocal y raramente es completa.

Cuando el tumor invade por completo la dermis papilar y llega al límite de la dermis papilar/reticular, las células tienden a confluír y forman placas o nódulos o pequeños nidos celulares individuales. Este modelo histológico constituye el nivel de Clark III y marca el inicio de la fase de crecimiento vertical. La secuencia de invasión a la dermis reticular y a la hipodermis corresponde a los niveles de Clark IV y V (TABLA 8).

El número de mitosis por mm<sup>2</sup> se debe estimar con un método de calibración estándar por patólogos entrenados. Se puede considerar de manera general que un mm<sup>2</sup> equivale de 3 a 10 campos de 40X.<sup>37</sup>

Diferentes estudios han demostrado que la respuesta inflamatoria del huésped se correlaciona con su pronóstico. Se pueden reportar tres tipos de respuesta: "ausente", cuando existe infiltración local alrededor del tumor pero sin infiltrar o traspasar el tumor; "débil", cuando se presenta infiltración escasa focal en la base y el interior del tumor e "intenso", si se presenta un infiltrado denso en toda la base y el interior del tumor.<sup>37,51</sup>

En una placa histológica se puede observar la aparición de nódulos conformados por células tumorales mayores de 0,05 mm en la dermis y la hipodermis, separados del tumor principal, que se denomina microsateletosis.<sup>37</sup>

## Tipos histológicos básicos

**MELANOMAS CON COMPONENTE PAGETOIDE.** Se considera la forma histopatológica más frecuente en caucásicos. El modelo pagetoide se refiere a la distribución caótica de las células atípicas individuales y pequeños nidos de células en todas las capas de la epidermis. Comúnmente el melanoma se inicia con distribución de las células tumorales a lo largo de la unión dermoepidérmica. Estas

células son de tipo epitelioides. La prominente proliferación intraepidérmica de las mismas, marca la fase de crecimiento radial del tumor, la cual puede prolongarse por meses o años. La clínica corresponde al melanoma de extensión superficial.<sup>12,42</sup>

**MELANOMAS CON COMPONENTE LENTIGINOSO.** Se caracterizan por la proliferación de melanocitos epidérmicos atípicos en la capa basal de la epidermis, con una morfología poligonal, hiperchromasia y núcleo angulado. Se puede observar gran compromiso de los apéndices cutáneos. Como estos tumores se presentan en sitios crónicamente expuestos al sol, se observa elastosis solar acentuada. Cuando se localizan en regiones de las extremidades, se observa hiperplasia epidérmica. Son característicos los melanocitos en estallido de estrella, los cuales son melanocitos gigantes multinucleados a lo largo de la membrana basal que se encuentran en 85% de los casos de lentigo maligno.<sup>53</sup> La progresión a la fase de crecimiento vertical se distingue por la formación de un nódulo o fascículo dérmico, con predominio de células fusiformes y respuesta muy notoria del estroma. La clínica corresponde al lentigo maligno melanoma y al melanoma lentiginoso de las extremidades.

**MELANOMA NODULAR.** Es un tumor caracterizado por la ausencia de crecimiento radial, ya que desde la fase inicial presenta crecimiento vertical. En general, no se observa ningún componente intraepidérmico o se observa poco. Los melanocitos pueden ser epitelioides, fusiformes, pequeños o una mezcla de estos.

**MELANOMA DESMOPLÁSICO Y NEUROTRÓPICO.** De manera ocasional, los melanomas pueden presentarse con prominente desmoplasia, fibrosis, invasión perineural, diferenciación neural o combinaciones entre éstas. Los melanomas neurotrópicos presentan infiltración del perineuro y del endoneuro por células tumorales con diferentes grados de atipia. En los melanomas desmoplásicos, las células fusiformes se presentan en fascículos y tienen núcleos con elongaciones serpiginosas, lo cual se evidencia como pleomorfismo acentuado e hiperchromasia nuclear. Deben clasificarse como tales sólo aquellos melanomas que exhiban un grado apreciable de síntesis de estroma intercelular (fibrosis).<sup>42</sup>

## Variantes

**MELANOMA IN SITU.** Actualmente se considera una entidad patológica definida. Se han establecido tres criterios para su diagnóstico: 1) proliferación melanocítica intraepidérmica; 2) patrón de crecimiento pobre, y 3) melanocitos con suficiente y uniforme atipia. El patrón de proliferación predominante es el lentiginoso, pero se puede presentar pagetoide o mixto.

**MELANOMA AMELANÓTICO.** Es una lesión compuesta por células atípicas distribuidas en nódulos o nidos donde la melanina está ausente o es muy escasa. Son de muy difícil diagnóstico histopatológico, por lo que son muy útiles los marcadores de inmunohistoquímica, S-100 y HMB 45. El primero muestra alta sensibilidad y una especificidad baja para identificar melanocitos. El segundo es menos sensible, pero muy específico para células melanocíticas. Otro marcador es la proteína melanosómica MART-1/Melan-A, la cual puede ser una herramienta muy útil, complementaria e importante para el diagnóstico de melanoma.

**MELANOMA DE DESVIACIÓN MÍNIMA (MELANOCITOMA).** Se caracteriza por un nódulo expansivo en la dermis papilar o que infiltra la dermis reticular. Las células presentan atipia celular moderada, con ausencia o con un número reducido de mitosis, sin mitosis atípicas y con ausencia de fibrosis, respuesta inflamatoria, satelitosis, ni invasión linfática o vascular.<sup>37,43</sup>

**MELANOMA VARIANTE SINTETIZADORA DE PIGMENTO (MELANOMA ANIMAL/EQUINO).** Es un tumor con gran contenido de pigmento, que presenta hiperplasia melanocítica intraepidérmica con extensión pagetoide. En la periferia de la lesión se pueden observar células fusiformes y en la zona central, poligonales o redondeadas. Tiene una baja tasa de mitosis. Por su alto contenido de pigmento, las células pueden confundirse con melanófagos; en algunos cortes se pueden observar células en una fila india que corresponden a secciones de fascículos cortados tangencialmente. Las células tienen tendencia a infiltrar los anexos cutáneos.<sup>37,43</sup>

## Diagnóstico inmunohistoquímico

La mayoría de melanomas no requiere de marcadores de inmunohistoquímica para su diagnóstico. Sin embargo, algunos subtipos, como los melanomas de células fusiformes, el melanoma amelanótico y los melanomas metastáticos, requieren de dichos estudios para su diagnóstico exacto. Los anticuerpos vimentina y S100 se encuentran virtualmente en todas las lesiones melanocíticas (melanomas y nevus melanocíticos). Ningún anticuerpo nos permite diferenciar una lesión benigna de una maligna; todos los reportes de inmunohistoquímica deben ser evaluados a la luz de la clínica y las características morfológicas del tumor.

La proteína S-100 presenta una alta sensibilidad para lesiones melanocíticas (95% en melanomas primarios y metastáticos).<sup>36,52</sup> Hace parte de la familia de proteínas de unión de calcio que se encuentra en el sistema nervioso central y otros tejidos, por lo cual tiene una baja especificidad y también marca para los tumores neuroectodérmicos, derivados de células de Langerhans, condrocitos y



<b>T (Tumor primario)</b>		
	<b>ESPESOR</b>	<b>ULCERACIÓN</b>
<b>Tx</b>	Tumor primario no evaluable	
<b>T0</b>	No existe evidencia de tumor primario	
<b>Tis</b>	Melanoma in situ	
<b>T1</b>	≤1,0 mm	A: sin ulceración y nivel II o III B: con ulceración o nivel IV o
<b>T2</b>	1,01 – 2,0 mm	A: sin ulceración B: con ulceración
<b>T3</b>	2,01 – 4,0 mm	A: sin ulceración B: con ulceración
<b>T4</b>	≥4,0 mm	A: sin ulceración B: con ulceración
<b>N (ganglios linfáticos regionales)</b>		
	<b>NÚMERO DE GANGLIOS COMPROMETIDOS</b>	
<b>Nx</b>	No se pueden evaluar.	
<b>No</b>	No existen metástasis a ganglios linfáticos regionales.	
<b>N1</b>	1	A: micrometástasis B: macrometástasis
<b>N2</b>	2-5	A: micrometástasis B: macrometástasis C: metástasis en tránsito/ satélites sin ganglios comprometidos
<b>N3</b>	4 o más, o matle nodules, o metástasis en tránsito con ganglios comprometidos	
<b>M (metástasis a distancia)</b>		
	<b>LOCALIZACIÓN</b>	<b>LDH SÉRICA</b>
<b>MX</b>	No se pueden evaluar	
<b>M0</b>	No existen metástasis a distancia	
<b>M1a</b>	Piel distante, tejido subcutáneo o ganglios	Normal
<b>M1b</b>	Metástasis pulmonar	Normal
<b>M1c</b>	Otras metástasis viscerales o metástasis distantes	Normal Elevada

**TABLA 9.** Clasificación TNM del melanoma cutáneo<sup>55</sup>

adipocitos. La proteína S100 asociada al receptor de factor de crecimiento p75 es de gran utilidad para el diagnóstico de melanomas desmoplásicos. En los melanomas metastáticos los anticuerpos del tipo MRP, como el HMB-45, aumentan la sensibilidad del diagnóstico. El HMB-45 es un anticuerpo monoclonal que reconoce un epítipo asociado con una glucoproteína premelanosómica. Al

igual que la proteína S-100, ésta no es específica de los tumores melanocíticos, también se encuentra en otros tumores como el cáncer de seno y los angioliomas.<sup>36,52</sup>

## Estadificación

La estadificación del melanoma es importante, ya que

Estadificación clínica			
ESTADÍO	TUMOR	GANGLIOS	METÁSTASIS
0	Tis	N0	M0
IA	T1a	N0	M0
IB	T1b	N0	M0
	T2a	N0	M0
IIA	T2b	N0	M0
	T3a	N0	M0
IIB	T3b	N0	M0
	T4a	N0	M0
IIC	T4b	N0	M0
III	Cualquier T	N 1, 2, 3	M0
IV	Cualquier T	Cualquier N	Cualquier M

Estadificación histopatológica			
ESTADÍO	TUMOR	GANGLIOS	METÁSTASIS
0	Tis	N0	M0
IA	T1a	N0	M0
IB	T1b	N0	M0
	T2a	N0	M0
IIA	T2b	N0	M0
	T3a	N0	M0
IIB	T3b	N0	M0
	T4a	N0	M0
IIC	T4b	N0	M0
IIIA	T1-4a	N1a	M0
	T1-4a	N2a	M0
	T1-4b	N1a	M0
	T1-4b	N2a	M0
IIIB	T1-4a	N1b	M0
	T1-4a	N2b	M0
	T1-4a	N2c	M0
	T1-4b	N2c	M0
IIIC	T1-4B	N1b	M0
	T1-4B	N2b	M0
IV	Cualquier T	N3	M0
	Cualquier T	Cualquier N	Cualquier M

TABLA 10. Melanoma maligno según la clasificación TNM<sup>55</sup>

permite unificar la terminología, facilita la clasificación de los pacientes en grupos de riesgo de metástasis y de supervivencia; además, permite la estratificación y reporte de resultados en estudios clínicos que pueden ser reproducibles en todo el mundo. El sistema de clasificación de melanoma aceptado actualmente proviene del *American Joint Committee on Cancer* y permite no sólo su clasificación clínica sino también la histopatológica.

En el 2002, el *American Joint Committee on Cancer* aprobó la última versión de estadificación del melanoma.

Los cambios que se realizaron fueron validados con el análisis de factores pronósticos en un estudio con 17.600 pacientes con melanoma.<sup>5</sup>

## Clasificación clínica

Los estadios clínicos I y II están confinados a los pacientes en los que no se ha evidenciado enfermedad metastásica regional ni a distancia, después de una evaluación clínica, radiológica y paraclínica. El estadio III incluye los pacientes con evidencia clínica o radiológica de metástasis regionales, como compromiso de ganglios linfáticos regionales o manifestaciones de metástasis intralinfáticas, así como la presencia de metástasis en tránsito. El estadio clínico IV incluye pacientes que presentan metástasis a distancia (TABLA 9).

## Clasificación anatomopatológica

En contraste con la estadificación clínica, ésta tiene mayor exactitud y define de mejor manera los subgrupos de pronóstico cuando se combina la información anatomopatológica del melanoma primario y el estudio histopatológico de los ganglios linfáticos.

Los estadios patológicos I y II comprenden pacientes sin evidencia de metástasis regional ni a distancia, con base en la ausencia de compromiso tumoral después de realizar un examen histopatológico de los ganglios y los exámenes radiológicos y clínicos de rutina. El estadio III corresponde a pacientes con evidencia histopatológica de metástasis regionales. Esta estadificación requiere que el patólogo reporte el número de ganglios extraídos, el número de ganglios examinados y, de éstos, cuántos están comprometidos. El estadio anatomopatológico IV incluye pacientes con confirmación histológica de metástasis a distancia en uno o más sitios. En la clasificación TNM se hace referencia a la presencia de micrometástasis y macrometástasis. Las primeras son diagnosticadas por estudio del ganglio centinela o linfadenectomía terapéutica. Las segundas se definen como metástasis ganglionares detectables clínicamente y confirmadas por estudios histopatológicos (TABLA 10).<sup>54,55</sup>

## Pronóstico

### Variables clínicas de pronóstico

La localización anatómica del tumor primario es un factor pronóstico muy importante. Por razones que no están claras en la actualidad, el melanoma se comporta de manera diferente en diferentes zonas del cuerpo. Un número importante de estudios ha encontrado que los melanomas primarios que se ubican en las extremidades, con excepción de las manos y los pies, son de mejor pronóstico que los ubicados en el cuello y el tronco. Se han descrito localizaciones de alto riesgo para melanoma:

cuerdo cabelludo, manos y pies, fosa poplíteica, cuello y tronco y genitales. En ausencia de metástasis y para igual índice de Breslow, los melanomas que se encuentran en las extremidades muestran porcentajes de supervivencia de 90% a 10 años, en comparación con 70% cuando se encuentra en el cuello o el tronco.<sup>56,57</sup>

Entre las variables clínicas, la edad ha sido considerada como un factor importante. En diferentes estudios se ha encontrado que los pacientes mayores de 50 años presentan una evolución menos favorable que los pacientes jóvenes. En un estudio que incluyó 17.000 pacientes, cada 10 años de edad estaba asociado a un descenso de 5 a 10 años en los porcentajes de supervivencia. Los pacientes menores de 30 años presentan porcentajes de supervivencia a 5 años de 87%, aproximadamente, en comparación con 78%, 71% y 60% para pacientes de 60, 70 y 80 años, respectivamente.<sup>56</sup> Este dato debe interpretarse cuidadosamente, ya que están involucradas múltiples variables, como el estado nutricional (la desnutrición es más prevalente en el anciano) y la presencia de enfermedades concomitantes.<sup>56</sup>

Las mujeres presentan un mejor pronóstico que los hombres en estadios I y II. Al parecer, esto se relaciona con el hecho de que las mujeres consultan en forma precoz y, por lo tanto, en el momento de consultar, se presentan tumores más delgados y es menos frecuente la presencia de ulceración que en los hombres.<sup>56</sup>

El análisis del *American Joint Committee on Cancer* demuestra que 49% de todos los pacientes con metástasis ganglionar sobreviven a 5 años y 37% a 10 años. Debe tenerse en cuenta que en el sistema de estadificación, las metástasis ganglionares se dividen en microscópicas y macroscópicas. La supervivencia, comparando ambos grupos de pacientes, es estadísticamente significativa. A 10 años la supervivencia de pacientes con metástasis microscópicas es de 63%, mientras que, si se presentan metástasis macroscópicas, es de 47%.<sup>56</sup>

## Variables histopatológicas y paraclínicas de pronóstico

**CRECIMIENTO RADIAL VERSUS VERTICAL.** Es uno de los

GROSOR mm	SOBREVIDA A 5 AÑOS %	
	ULCERACIÓN	NO ULCERACIÓN
< 1.0	91	95
1.01 – 2.0	77	89
2.01 – 4.0	63	79
> 4.0	45	67

TABLA 11. Porcentaje de sobrevida en relación con la presencia de ulceración y la medida de Breslow.<sup>47</sup>

factores de pronóstico más importantes estudiado individualmente.

La fase de crecimiento radial, como ya se ha descrito, se caracteriza por el lento crecimiento y proliferación de células atípicas; el tumor se expande de manera radial y se confina a la epidermis; aunque esta lesión es maligna, su completa resección da al paciente porcentajes de curación cercanos al 100%. La fase de crecimiento vertical se caracteriza por la formación de un nódulo tumoral que se extiende hacia la dermis, en donde las células malignas tienen la capacidad de diseminación activa. La probabilidad de metástasis tiene una relación directa con la profundidad y, muy especialmente, con el grosor.<sup>56,58</sup>

**MEDIDA DEL ÍNDICE DE BRESLOW.** Se considera el factor pronóstico más importante en los estadios I y II del melanoma; por supuesto, siempre deben relacionarse otros factores para definir el pronóstico real de la enfermedad.

El sistema de la *American Joint Committee on Cancer* estadifica el grosor del tumor en cuatro categorías: ≤1,0 mm; 1,01 a 2,0 mm; 2,01 a 4,0 mm y >4,0 mm.<sup>56</sup> La medida del índice Breslow se relaciona en forma directa con el volumen del tumor y esto explica su exactitud como medida de pronóstico (TABLA 11).

**NIVEL DE CLARK.** Se ha estimado que la supervivencia a 5 años es de 95% para los melanomas con nivel de Clark II, de 80% a 85% para Clark III y IV, y de 55% para melanomas que presentan Clark V. En la actualidad, los niveles de Clark se han encontrado de mayor utilidad para establecer la supervivencia en tumores delgados (<1 mm) y los localizados en áreas con piel delgada (por ejemplo, párpados y escroto); forman parte del sistema de estadificación sólo para este tipo de lesiones.<sup>56,58</sup>

**ULCERACIÓN.** Balch *et al.* demostraron una reducción de 80% a 55% en la supervivencia en pacientes que presentaban ulceración en comparación con los que no la presentaban, asociado a una medida del índice de Breslow significativa. Además, refieren que en las lesiones ulceradas que presentan, además, una respuesta inflamatoria mínima, empeora el pronóstico. También reportan que el riesgo aumenta cuando la ulceración microscópica es mayor de 6 mm.<sup>59</sup> Sin embargo, Day *et al.* determinaron que una ulceración asociada a un índice de Breslow igual o mayor de 3 mm de grosor, es estadísticamente significativa.<sup>56,58</sup>

**MITOSIS.** Múltiples estudios han demostrado la importancia de esta variable como factor pronóstico, específicamente, una frecuencia mayor o igual a 6 mitosis por mm<sup>2</sup>.<sup>60</sup>

**RESPUESTA INFLAMATORIA.** Los pacientes que presentan un infiltrado de tipo intenso tienen un mejor pronóstico. Aunque éste es un concepto ampliamente conocido, los estudios que se han realizado al respecto

no lo han demostrado totalmente, porque cada grupo de estudio utiliza nomenclatura diferente y describe de manera distinta el concepto de “respuesta inflamatoria del huésped”. Clark *et al.* demostraron que la respuesta inflamatoria es el segundo factor predictor de pronóstico en la enfermedad en estadios I y II.<sup>56,58</sup> La supervivencia a 5 y 10 años para melanoma en fase de crecimiento vertical y un infiltrado linfocitario tipo intenso es de 77% y 55%, respectivamente. Para tumores con infiltrado débil la supervivencia a 5 y 10 años es de 53% y 45%, respectivamente, y para melanomas sin respuesta inflamatoria, la supervivencia a 5 y 10 años es de 37% y 27%, respectivamente.<sup>56</sup>

**SATELITOSIS MICROSCÓPICA.** Las satelitosis microscópicas se definen como pequeños nódulos tumorales localizados en la dermis reticular o en el tejido celular subcutáneo, separados del tumor principal y que miden más de 0,05 mm. Éstas han sido estudiadas como factor pronóstico, acompañadas del índice de Breslow, ya que es muy raro encontrarlas en tumores menores de 2 mm de profundidad; los estudios las reportan como factores de pronóstico pobre, ya que representan metástasis locales de tumores en crecimiento vertical.<sup>58</sup>

**SUBTIPO HISTOLÓGICO.** El melanoma nodular históricamente se ha relacionado como el subtipo de peor pronóstico, pero esto no se debe en sí al subtipo sino a la medida del índice de Breslow en el cual es diagnosticado, ya que este tumor no presenta crecimiento radial, el crecimiento vertical es más precoz y alcanza más rápidamente profundidad en la dermis que los otros subtipos de melanoma. Así que no puede ser evaluado como factor pronóstico independiente. Este subtipo histológico de melanoma se origina de células madre localizadas en la dermis y, por esto, al menos en su fase inicial, la epidermis superior no tiene melanocitos tumorales.<sup>38</sup>

**INVASIÓN VASCULAR.** La invasión de estructuras vasculares aumenta el riesgo de metástasis en los tumores. Como factor independiente, esta variable no ha demostrado aumentar este riesgo. Pero, asociada a otros factores, como la medida del índice de Breslow, la presencia de ulceración y un número de mitosis elevado, puede llegar a aumentar el riesgo de recurrencia hasta en 75%.<sup>58</sup> En melanomas con un índice de Breslow mayor de 4 mm, la presencia de invasión vascular está asociada con una supervivencia a 5 años de 25%, comparada con una supervivencia de 50% cuando esta invasión no existe.<sup>56</sup>

**RECEPTORES DE ESTRÓGENOS.** La presencia e importancia de los receptores de estrógenos en el melanoma no ha sido totalmente aclarada. Walter *et al.* observaron la presencia de receptores de estrógenos en melanomas en 37% de los hombres y 50% de las mujeres, pero no demostraron una relación entre éstos y el pronóstico de

los pacientes.<sup>61</sup> El rol que juegan los receptores de estrógenos en la evolución del melanoma todavía necesita más estudios.

**ANGIOGÉNESIS TUMORAL.** Múltiples trabajos han estudiado el rol de la angiogénesis y su pronóstico en el melanoma. En muchos tumores, la angiogénesis se ha identificado como un importante factor pronóstico, pero en el melanoma no se ha encontrado esta relación.<sup>58</sup> Se han descrito cuatro patrones de angiogénesis tumoral, ausente, leve, moderada y prominente.<sup>56</sup>

**LACTATO DESHIDROGENASA.** El nivel de lactato deshidrogenasa sérica (LDH) es uno de los factores predictores de descenso en la supervivencia. En múltiples estudios se ha demostrado que estos niveles se correlacionan con el número de metástasis. En un paciente con diagnóstico de melanoma, la elevación de los niveles de LDH tiene 79% de sensibilidad y 92% de especificidad para detectar progresión de la enfermedad en el estadio IV.<sup>56</sup>

## Referencias

1. Jemal A, Tiwari RC, Murray T, Ghafoor A, Samuels A, Ward E, et al. Cancer Statistics 2004. *CA Cancer J Clin.* 2004;54:8-29.
2. Gorbe C, Leiter U. Melanoma epidemiology and trends. *Clin Dermatol.* 2009;27:3-9.
3. Marks R. Epidemiology of melanoma. *Clin Exp Dermatol.* 2000;25:459-63.
4. Tsao H, Atkins MB, Sober AJ. Management of cutaneous melanoma. *N Engl J Med.* 2004;351:998-1012.
5. Thompson JF, Scolyer RA, Kefford RF. Cutaneous melanoma. *Lancet.* 2005;365:687-701.
6. Desmond RA, Soong SJ. Epidemiology of malignant melanoma. *Surg Clin North Am.* 2003;83:1-29.
7. Muir CS, Waterhouse J, Mack T, Powell J, Whelan S. Cancer incidence in five continents. Lyon: International Agency for Research on Cancer; 1987.
8. Martínez T, Murillo H. Informe certificados de defunción expedidos en el Instituto Nacional de Cancerología, año 2000. Bogotá: Instituto Nacional de Cancerología; 2001.
9. de Braud F, Khayat D, Kroon BB, Valdagni R, Bruzzi P, Cascinelli N. Malignant melanoma. *Crit Rev Oncol Hematol.* 2003;47:35-63.
10. Schmid-Wendtner MH, Berking C, Baumert J, Schmidt M, Sander CA, Plewig G, Volkenandt M. Cutaneous melanoma in childhood and adolescence: an analysis of 36 patients. *J Am Acad Dermatol.* 2002;46:874-9.
11. Huynh PM, Grant-Kels JM, Grin CM. Childhood melanoma: update and treatment. *Int J Dermatol.* 2005;44:715-23.
12. Flórez A, Cruces M. Melanoma epidemic: true or false? *Int J Dermatol.* 2004;43:405-7.
13. Daryanani D, Plukker JT, Nap RE, Kuiper H, Hoekstra HJ. Adolescent melanoma: risk factors and long term survival. *Eur J Surg Oncol.* 2006;32:218-23.

14. Benvenuto-Andrade C, Oseitutu A, Agero AL, Marghoob AA. Cutaneous melanoma: surveillance of patients for recurrence and new primary melanomas. *Dermatol Ther.* 2005;18:423-35.
15. MacKie RM. Risk factors for the development of primary cutaneous malignant melanoma. *Dermatol Clin.* 2002;20:597-600.
16. Kanzler MH, Mraz-Gernhard S. Primary cutaneous malignant melanoma and its precursor lesions: diagnostic and therapeutic overview. *J Am Acad Dermatol.* 2001;45:260-76.
17. Gandini S, Sera F, Cattaruzza MS, Pasquini P, Zanetti R, Masini C, Boyle P, Melchi CF. Review Meta-analysis of risk factors for cutaneous melanoma: III. Family history, actinic damage and phenotypic factors. *Eur J Cancer.* 2005;41:2040-59.
18. Gandini S, Sera F, Cattaruzza MS, Pasquini P, Abeni D, Boyle P, *et al.* Review meta-analysis of risk factors for cutaneous melanoma: I. Common and atypical naevi. *Eur J Cancer.* 2005;41:28-44.
19. Marghoob AA. Congenital melanocytic nevi. Evaluation and management. *Dermatol Clin.* 2002;20:607-16.
20. Leech SN, Bell H, Leonard N, Jones SL, Geurin D, McKee PH, *et al.* Neonatal giant congenital nevi with proliferatives nodules a clinicopathologic study and literature review of neonatal melanoma. *Arch Dermatol.* 2004;140:83-8.
21. Makkar HS, Frieden IJ. Neurocutaneous melanosis. *Semin Cutan Med Surg* 2004;23:138-44.
22. Marghoob AA, Dusza S, Oliveria S, Halpern AC. Number of satellite nevi as a correlate for neurocutaneous melanocytosis in patients with large congenital melanocytic nevi. *Arch Dermatol.* 2004;140:171-5.
23. Schaffer JV, McNiff JM, Bolognia JL. Cerebral mass due to neurocutaneous melanosis: eight years later. *Pediatr Dermatol.* 2001;18:369-77.
24. Papoo AS. Melanoma in children and adolescents. *Eur J Cancer.* 2003;39:2652-61.
25. Gallagher RP, Lee TK. Adverse effects of ultraviolet radiation: a brief review. *Prog Biophys Mol Biol.* 2006;92:119-31.
26. Gandini S, Sera F, Cattaruzza MS, Pasquini P, Picconi O, Boyle P, *et al.* Meta-analysis of risk factors for cutaneous melanoma: II. Sun exposure. *Eur J Cancer.* 2005;41:45-60.
27. Dennis LK, Beane Freeman LE, VanBeek MJ. Sunscreen use and the risk for melanoma: a quantitative review. *Ann Intern Med.* 2003;139:966-78.
28. Wagner AJ, Fisher DE. Melanocyte signaling pathways and the etiology of melanoma. *Drug Discov Today Dis Mech.* 2005;2:179-83.
29. Miller AJ, Mihm MC Jr. Melanoma. *N Engl J Med.* 2006;355:51-65.
30. Demierre MF, Sondak VK. Cutaneous melanoma: pathogenesis and rationale for chemoprevention. *Crit Rev Oncol Hematol.* 2005;53:225-39.
31. Curtin JA, Fridlyand J, Kageshita T, Patel HN, Busam KJ, Kutzner H, *et al.* Distinct sets of genetic alterations in melanoma. *N Engl J Med.* 2005;353:2135-47.
32. Chudnovsky Y, Khavari PA, Adams AE. Melanoma genetics and the development of rational therapeutics. *J Clin Invest.* 2005;115:813-24.
33. Robinson JK, Turrisi R. Skills training to learn discrimination of ABCDE criteria by those at risk of developing melanoma. *Arch Dermatol.* 2006;142:447-52.
34. Adler MJ, White CR. Amelanotic malignant melanoma. *Semin Cutan Med Surg.* 1997;16:122-130.
35. Pizzichetta MA, Talamini R, Stanganelli I, Puddu P, Bono R, Argenziano G, *et al.* Amelanotic/hypomelanotic melanoma: clinical and dermoscopic features. *Br J Dermatol.* 2004;150:1117-24.
36. Sagabiel R. Clinical presentation. En: Miller SJ, Maloney ME, editors. *Cutaneous oncology. Pathology, diagnosis and management.* Malden: Blackwell Science; 1998. p.253-61.
37. Sánchez I, Lloret P, Mihm M. Melanoma Maligno. En: Torres V, Camacho FM, Mihm MC, Sober A, Sánchez I, editores. *Dermatología práctica ibero-latinoamericana. Atlas, enfermedades sistémicas asociadas y terapéutica.* México, D.F.: Vicente Torres Lozada-Nieto Editores, SA de CV; 2005. p.1359-84.
38. Zalaudek I, Marghoob AA, Scope A, Leinweber B, Ferrara G, Hofmann-Wellenhof R, *et al.* Three roots of melanoma. *Arch Dermatol.* 2008;144:1375-9.
39. Phan A, Touzet S, Dalle S, Ronger-Savle S, Balme B, Thomas L. Acral lentiginous melanoma: histopathological prognostic features of 121 cases. *Br J Dermatol.* 2007;157:311-18.
40. Lateur N, André J. Melanonychia: diagnosis and treatment. *Dermatol Ther.* 2002;15:131-41.
41. Levit EK, Kagen MH, Scher RK, Grossman M, Altman E. The ABC rule for clinical detection of subungual melanoma. *J Am Acad Dermatol.* 2000;42:269-74.
42. Skelton HG, Smith KJ. Less common variants of malignant melanoma. *Curr Probl Dermatol.* 2003;15:197-202.
43. Ries S, Mitsuhashi T, Barr R. Minimal deviation melanoma. *Curr Probl Dermatol.* 2003;15:203-8.
44. Rapis AD, Apostolidis C, Georgios V, Valsamis. Primary malignant melanoma of the oral mucosa. *J Oral Maxillofac Surg.* 2003;61:1132-9.
45. Marghoob AA, Swindle LD, Moricz CZ, Sanchez Negron FA, Slue B, Halpern AC, *et al.* Instruments and new technologies for the in vivo diagnosis of melanoma. *J Am Acad Dermatol.* 2003;49:777-97.
46. Moncrieff M, Cotton S, Claridges E, Hall P. Spectrophotometric intracutaneous analyses: a new technique for imaging pigmented skin lesions. *Br J Dermatol.* 2002;146:448-57.
47. Zaballos P, Carrera C, Puig S, Malvey J. Criterios dermatoscópicos para el diagnóstico de melanoma. *Med Cutan Iber Lat Am.* 2004;32:3-17.
48. Tran KT, Wright NA, Cockerell CJ. Biopsy of the pigmented lesion, when and how. *J Am Acad Dermatol* 2008;59:852-71.
49. Coit D, Andtbacka R, Bichakjian CK, Daud A, Dilawari RA, Dimaio D, Guild V, *et al.* NCCN Clinical Practice Guidelines in Oncology: Melanoma. Network NCC; 2009.

50. Braun RP, Baran R, Le Gal FA, Dalle S, Ronger S, Pandolf R. Diagnosis and management of nail pigmentations. *J Am Acad Dermatol.* 2007;56:835-57.
  51. Clemente C, Mihm M, Bufalino R, Zurrida S, Collini P, Cascinelli R. Prognostic value of tumor infiltrating lymphocytes in the vertical growth phase of primary cutaneous melanoma. *Cancer.* 1996;77:1303-10.
  52. Torabian S, Kashani-Sabet M. Biomarkers for melanoma. *Curr Opin Oncol.* 2005;17:167-71.
  53. Cohen LM. Lentigo maligna and lentigo maligna melanoma. *J Am Acad Dermatol.* 1995;33:923-6.
  54. Balch CM, Soong SJ, Atkins MB, Buzaid AC, Cascinelli N, Coit DG, *et al.* An evidence-based staging system for cutaneous melanoma. *CA Cancer J Clin.* 2004;54:131-49.
  55. Sober AJ. Cutaneous melanoma: practical usefulness of the American Joint Committee on Cancer Staging System. *Dermatol Ther.* 2005;18:407-11.
  56. Homsí J, Kashani-Sabet M, Messina JL, Daud A. Cutaneous melanoma: prognostic factors. *Cancer Control.* 2005;12:223-9.
  57. Lachiewicz AM, Berwick M, Wiggins CL, Thomas NE. Survival differences between patients with scalp or neck melanoma and those with melanoma of other sites in the surveillance, epidemiology, and end results (SEER) program. *Arch Dermatol.* 2008;144:515-21.
  58. Montane KT, Elder DE. Factors predictive of metastasis and outcome. En: Miller SJ, Maloney ME, editors. *Cutaneous oncology. Pathophysiology, diagnosis, and management.* Malden: Blackwell Science; 1998. p.278-89.
  59. Balch CM, Wilkerson JA, Murad TM, Soong SJ, Ingalls AL, Maddox WA. The prognostic significance of ulceration of cutaneous melanoma. *Cancer.* 1980;45:3012-7.
  60. Clark WH Jr, Elder DE, Guerry D, Braitman LE, Trock BJ, Schultz D, *et al.* Model predicting survival in stage I melanoma based on tumor progression. *J Natl Cancer Inst.* 1989;81:1893-904.
  61. Walker MJ, Ronan SG, Han MC, Beattie CW, Das Gupta TK. Interrelationship between histopathologic characteristics of melanoma and estrogen receptor status. *Cancer.* 1991;68:184-8.
- 
-