

# Hiperplasia melanocítica atípica de la piel acral versus melanoma *in situ*

*Atypical acral melanocytic hyperplasia vs acral melanoma in situ.*

**Mariam Rolón.<sup>1</sup>**

1. Dermatopatóloga del Instituto Nacional de Cancerología.

## Resumen

Se presenta el caso de una paciente de 41 años, con historia de cuatro años de evolución de una mácula hiperpigmentada en el tercer espacio interdigital del pie derecho con crecimiento progresivo. Se realiza biopsia excisional con diagnóstico de melanoma *in situ* de la piel acral. Se describen los hallazgos clínicos e histopatológicos con el fin de reconocer esta entidad, que puede ser difícil de diagnosticar en las biopsias parciales y diferenciarla de las lesiones benignas.

**PALABRAS CLAVE:** melanoma, patología, melanocito.

## Summary

A case of 41 years-old woman with a hyperpigmented macule on her third interdigital right foot with progressive growth. An excisional biopsy was reported as acral melanoma *in situ*. This article identifies the histopathology features to differential diagnosis.

**KEY WORDS:** melanoma, pathology, melanocyte.

**Correspondencia:**

Mariam Rolón.

Email: mariam@multiphone.net.co

*Recibido: Enero 10 de 2008.*

*Aceptado: Febrero 12 de 2008.*

No se reportan conflictos de intereses.

## Caso clínico

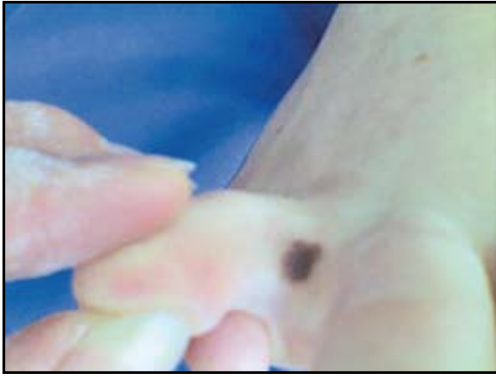Paciente de sexo femenino de 41 años de edad, procedente de Girardot, Cundinamarca, con antecedentes personales y familiares negativos. Consultó por cuadro clínico de cuatro años de evolución de una mácula pigmentada irregular en el tercer espacio interdigital del pie derecho con un diámetro de 0.9 mm, con crecimiento progresivo e hiperpigmentación. Se decidió realizar biopsia excisional con impresión diagnóstica de nevus acral atípico y margen de cuatro milímetros; el reporte de histopatología fue melanoma *in situ* de la piel acral, sin evidencia de fenómeno de regresión, realizándose posteriormente ampliación de márgenes de la lesión con seis milímetros de margen (**FIGURA 1**).

Los hallazgos histopatológicos fueron: una epidermis con discreta hiperplasia lentiginosa que mostraba proliferación atípica de melanocitos, algunos angulados y elongados, muy hiper cromáticos y orientados verticalmente; dispersos en unidades solitarias con focal diseminación pagetoide intraepidérmica, y algunos melanocitos que

confluían en filas indias en la capa basal con dendritas gruesas que ascendían hasta el estrato de Malpighi. Se observaba eliminación transepidérmica del pigmento con un patrón desorganizado y no el clásico patrón en columnas de los nevus acrales, infiltrado linfocítico perivasculares superficial con incipientes y focales hendiduras subepidérmicas. Se diagnosticó melanoma *in situ* de la piel acral (**FIGURA 2**).

## Discusión

El melanoma maligno de la piel acral es una forma peculiar de melanoma con hallazgos morfológicos similares a los melanomas de las mucosas genital y oral y del lentigo maligno; ocurre frecuentemente en las palmas, la región subungueal y los dedos. Representa al menos el 5% de los melanomas malignos. Se encuentran reportes que lo sitúan como la forma más común en África y en algunos estudios latinoamericanos.<sup>1</sup> Es importante tener en cuenta que el melanoma acral es excepcional por debajo de los treinta años.

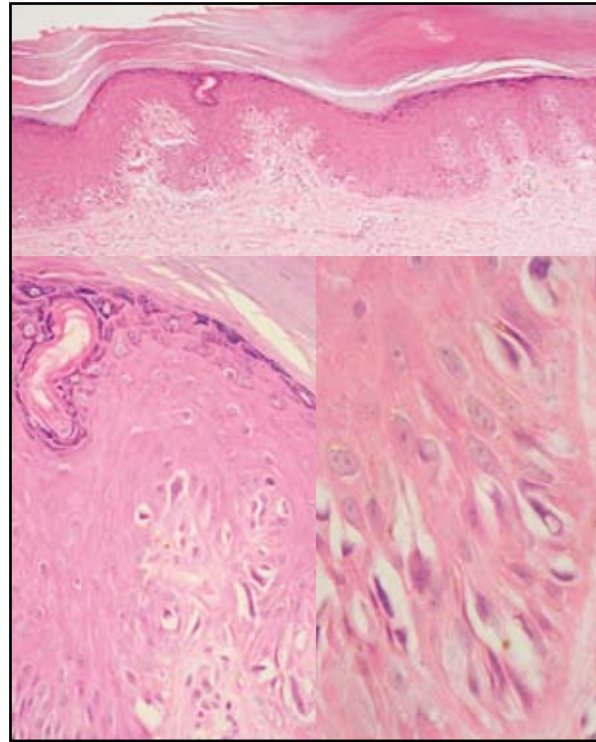


**FIGURA 1:** mácula hiperpigmentada con bordes irregulares en el espacio interdigital.

La evolución del melanoma acral está descrita como una mácula oscura, plana, que tiene un crecimiento lento y continuo durante muchos años, con una periferia definida pero irregular. Por esto muchas lesiones llaman la atención o son reconocidas como melanoma *in situ* cuando ya pasan de un centímetro. El examen de dermatoscopia puede ayudar debido a que la pigmentación en el nevus acral sigue los surcos entre los dermatoglifos mientras que en los melanomas a menudo se pierde. Se han reportado casos de melanoma acral formados sobre nevus preexistente y al parecer representan un 10% del total; sin embargo, la incidencia real de esta evolución no está claramente definida. La fase temprana del patrón lentiginoso de melanoma *in situ* de piel acral puede ser difícil de distinguir de una mácula melanótica o comúnmente de un nevus, debido a que pueden compartir algunos hallazgos histológicos. Sin embargo, existen aspectos histopatológicos a tener en consideración<sup>2</sup> como los vistos en nuestra paciente, que son algunos de los más remarcados en la literatura,<sup>3</sup> entre ellos la presencia de melanocitos con núcleos más grandes, angulados, hiper-cromáticos y oscuros, las dendritas más gruesas y la proliferación continua de melanocitos en la capa basal. En el patrón lentiginoso del melanoma acral no es usual que se formen nidos y puede haber un escaso infiltrado inflamatorio acompañante sin fibrosis.

A pesar de la gran cantidad de criterios histológicos que se han descrito para diferenciar algunas formas de melanoma *in situ* acral, en ocasiones estas entidades pueden llegar a ser indistinguibles de un nevus; por esto algunos autores han acuñado la expresión “hiperplasia melanocítica atípica de la piel acral”.<sup>4</sup> Otros consideramos que esta es una denominación innecesaria para un melanoma *in situ* temprano.

Por último es importante mencionar que la distribución de melanocitos está relacionada con el plano de sección en los cortes histológicos. Los melanocitos en los nevus



**FIGURA 2:** panorámica de la hiperplasia melanocitaria basal atípica de la lesión y acercamientos mostrando los cambios de atipia citológica.

benignos palmoplantares se distribuyen de una manera diferente en relación con la superficie de las crestas y los surcos. Un nevus que se corta paralelo con las líneas de los dermatoglifos puede ser fácilmente malinterpretado en la histología como un melanoma acral debido a que mostraría mayor desorden arquitectural y pobre circunscripción.<sup>5</sup>

## Referencias

1. Kuchelmeister C, Schaumburg-Lever G, Garbe C. Acral cutaneous melanoma in Caucasians. *Br J Dermatol.* Aug; 143: 275- 80.
2. Saida T. Malignant melanoma *in situ* on the sole of the foot. Its clinical and histopathologic characteristics. *Am J Dermatopathol.* 1989; 11: 124-30.
3. Saida T. Malignant melanoma on the sole: how to detect the early lesions efficiently. *Pigment cell Res* 13 suppl 8: 135-139, 2000.
4. Boyd AS, Rapini RP. Acral melanocytic neoplasms: a histologic analysis of 158 lesions. *J Am Acad Dermatol.* 1994; 31 (5pt 1):740-5.
5. Signoretti S, Annessi G, Puddu P, Faraggiana T. Melanocytic nevi of palms and soles: a histological study according to the plane of section. *Am J Surg Pathol.* 1999; 23: 283-7.