

# Heterogeneidad clínica y antigénica de la enfermedad IgA lineal de la infancia: reporte de dos casos

*Clinical and antigenic heterogeneity of linear IgA bullous dermatosis of the childhood: Report of two cases.*

**Ricardo Rueda.<sup>1</sup>**

1. Dermatólogo, Dermatopatólogo. Universidad del Valle, Cali, Colombia.

## Resumen

La enfermedad IgA lineal es un padecimiento ampuloso de origen autoinmune caracterizado histológicamente por el desarrollo de ampollamiento subepidérmico y por el depósito de inmunoglobulina A (IgA) con patrón lineal y de la fracción C3 del complemento, dirigidos contra antígenos presentes en la zona de membrana basal (ZMB). La heterogeneidad clínica de esta enfermedad se refleja en los dos grupos de edad descritos, pues se reconoce una forma de la infancia y otra del adulto. Adicionalmente se reconoce una diversidad de antígenos implicados en su fisiopatología, de tal manera que estos se podrían agrupar en dos variedades de presentación antigénica en la ZMB: una con antígenos localizados en la lámina lúcida, es decir, en el lado epitelial de la ampolla, y otra con los antígenos localizados en el lado dérmico, en la sublámina densa.

Se muestran dos casos que ilustran las dos variedades de presentación y que permiten también revisar el polimorfismo etiológico de esta enfermedad ampulosa. Se describen adicionalmente dos asociaciones nuevas de esta enfermedad en la forma de la infancia: el lupus eritematoso sistémico y la combinación amoxicilina - ácido clavulánico.

**PALABRAS CLAVE:** lupus eritematosus sistémico, dermatopatías vesiculoampollosas, combinación Amoxicilina- clavunato de potasio.

## Summary

Linear IgA bullous dermatosis is an autoimmune blistering disorder histologically characterized by the development of subepidermal blisters with IgA and C3 linear deposits along the basal membrane zone (BMZ). The clinical heterogeneity of this disease is reflected by two different ages of presentation: in childhood and adults. Additionally, there are a number of different antigens related in its physiopathology in such a way that they can be grouped in two different antigenic categories in the BMZ. One with antigens located in the lamina lucida, in other words, in the epithelial side, and the other with antigens in the dermal side, in the sublamina densa.

I present two cases which illustrate both varieties of presentation and allow to review the etiological pleomorphism of this entity. Additionally, the association linear IgA bullous dermatosis with systemic lupus erythematosus in childhood, and the trigger implication of the combination amoxicillin-clavulanic acid with linear Ig-A bullous dermatosis are here in reported.

**KEY WORDS:** cutaneous lupus eritematosus, vesiculobullous skin diseases, Amoxicillin- potassium clavulanate

**Correspondencia:**

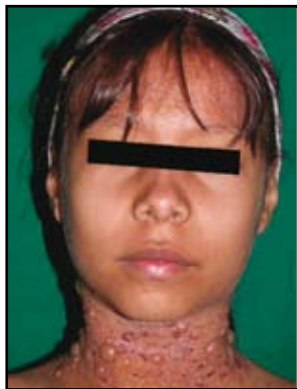Ricardo Rueda.

Email: ricardorueda@imbanaco.com.co

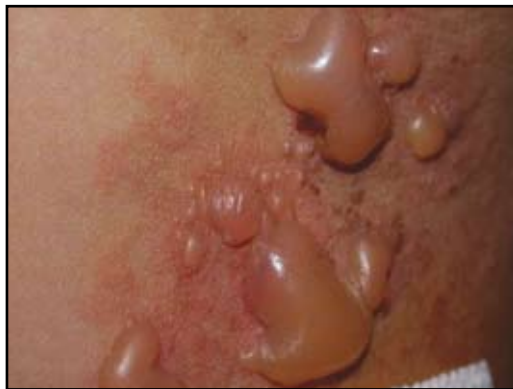*Recibido: Febrero 2 de 2008.*

*Aceptado: Febrero 20 de 2008.*

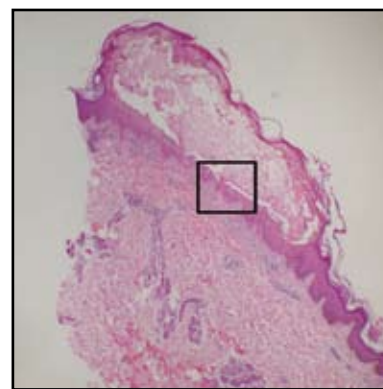
No se reportan conflictos de intereses.



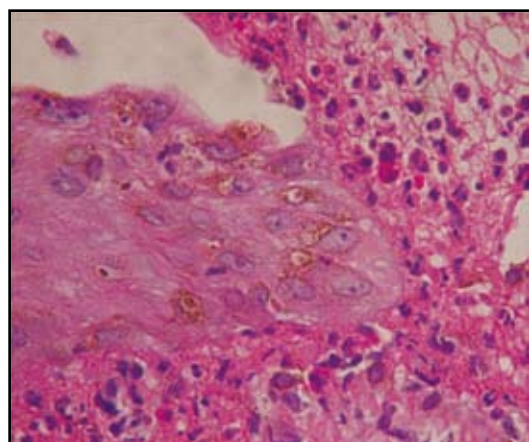
**FIGURA 1:** presencia de numerosas vesículas y ampollas en el cuello.



**FIGURA 2:** detalle de acúmulo de ampollas “en grupos de joyas” en el costado izquierdo.



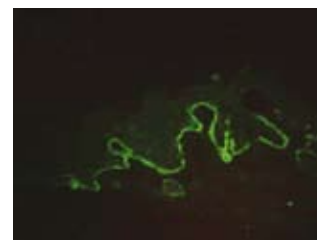**FIGURA 3:** ampolla subepidérmica antigua con reepitelización desde los márgenes. Hay infiltrados alrededor de los plexos vasculares y en el contenido de la ampolla.



**FIGURA 4:** detalle de la unión dermoepidérmica en el centro no epitelizado. Observe el predominio polimorfonuclear neutrófilo del infiltrado inflamatorio, la presencia de fibrina y de leucocitoclasia (polvo nuclear).



**FIGURA 5:** inmunofluorescencia directa que muestra depósito de la fracción C3 del complemento con patrón lineal a lo largo de la unión dermoepidérmica.



**FIGURA 6:** IFD que muestra depósito de IgA con patrón lineal a lo largo de la unión dermoepidérmica.

## Caso clínico no. 1

Se presenta el caso de una niña de nueve años de edad, quien consultó por un cuadro clínico de dos meses de evolución consistente en el desarrollo de vesículas y ampollas tensas de dos milímetros hasta más de dos centímetros de diámetro con predilección en flexuras en particular del cuello y del tronco, pero también con lesiones periorificiales y en la mucosa labial. Las lesiones se asociaban con prurito y sensación de ardor. No tenía compromiso de su estado general, no había otra sintomatología (**FIGURA 1**). En las zonas laterales del tórax las ampollas se agrupaban formando rosetas con el característico patrón descrito “en grupo de joyas” (**FIGURA 2**).

La biopsia de piel de una de las ampollas reportó ampollamiento subepidérmico con epitelio viable y con

predominio de polimorfonucleares (PMN) neutrófilos en el contenido de la ampolla. En el centro del ampollamiento se observó predominio de PMN neutrófilos que ocupaban las papilas dérmicas y leucocitoclasia. (**FIGURAS 3 Y 4**).

La inmunofluorescencia directa mostró depósito de IgA con patrón lineal y de la fracción C3 del complemento también con patrón lineal a la largo de la unión dermoepidérmica (**FIGURA NO 5 Y 6**), confirmándose con ello el diagnóstico de enfermedad ampollosa Ig-A lineal de la infancia.

La niña fue tratada con Dapsona (DDS) 2 mg x kg/día VO con resolución de sus lesiones dermatológicas. Un mes después desarrolló fiebre, dolor abdominal y deterioro de sus condiciones generales. Los exámenes paraclínicos en este momento reportaron anemia. Hb: 10.4 g/dl; Hcto: 31.7 g/dl; Plaquetas: 213.000 K/ul; Leuc: 4.310 K/ul; N:8 4%; L: 15%; LDH: 2477 U/L; ANA: 1:1280; Ac -ds-DNA(+); Ro y La (+); ENAS: SSA: 6.4, SSB: 6.9; SM: 192.5; RNP: 180.4.

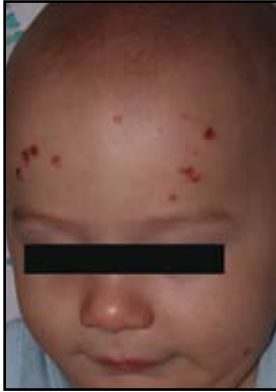

FIGURA 7: vesículas y ampollas en el rostro.

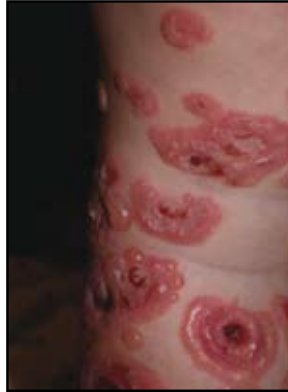

FIGURA 8: ampollamiento con distribución en diana o rosetas con predominio en las extremidades.

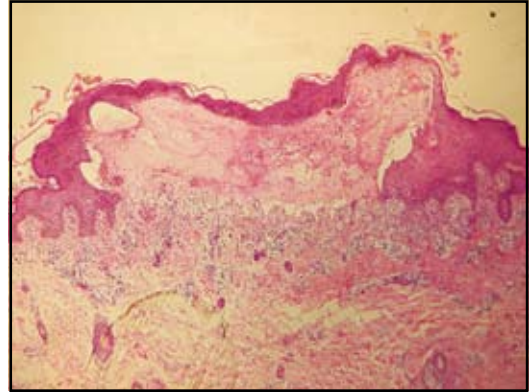


FIGURA 9: ampollamiento subepidérmico con denso infiltrado inflamatorio y epitelio viable.

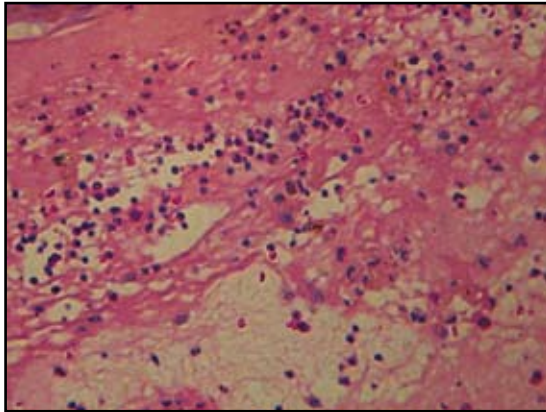


FIGURA 10: contenido de la ampolla con predominio de polimorfonucleares neutrófilos.

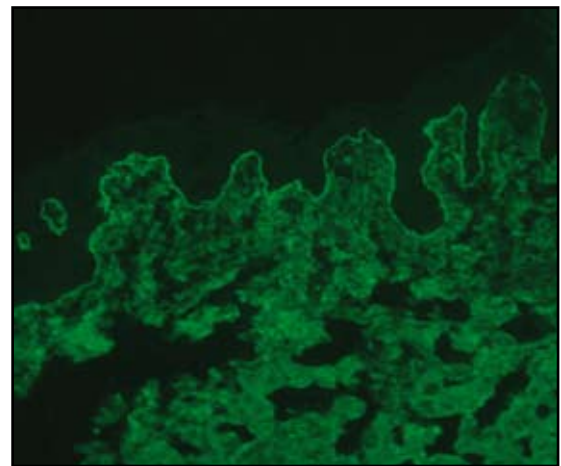


FIGURA 11: banda lineal de inmunoglobulina A en la unión dermoepidérmica.

Con estos hallazgos se determinó la coexistencia de la enfermedad ampollosa Ig-A lineal y un lupus eritematoso sistémico agudo en esta paciente. Se inició un régimen de tratamiento de 1 mg/kg/día via oral de prednisona, con mejoría de las lesiones y disminución gradual de la terapia sistémica hasta la fecha.

## Caso clínico no. 2

Se presentó el caso de un lactante de nueve meses de edad, a quien se llevó a consulta por el desarrollo de ampollas tensas de veinte días de evolución que formaban rosetas y lesiones en diana con predominio en el tronco y en las extremidades (FIGURAS 7 Y 8). Tenía el antecedente de episodio febril un mes atrás, para lo cual recibió un ciclo de amoxicilina-acido clavulánico vía oral durante ocho días. No tenía otros antecedentes relevantes.

Una biopsia de piel de una ampolla tensa mostró ampollamiento subepidérmico con epitelio viable y numerosos

PMN neutrófilos en el contenido de la ampolla (FIGURAS 9 Y 10).

La inmunofluorescencia directa reveló depósito de Ig A con patrón lineal a lo largo de la unión dermoepidérmica (FIGURA 11).

Se diagnosticó Enfermedad IgA lineal inducida por droga. El medicamento fue suspendido diez días antes de la consulta y sin embargo se inició Dapsona oral a una dosis de 2 mgr x kg de peso, con resolución permanente de su cuadro clínico luego de veinte días de tratamiento. Actualmente el paciente se encuentra libre de lesiones sin medicación.

## Discusión

La dermatosis ampollosa IgA lineal (enfermedad IgA lineal), es un padecimiento ampollosa poco frecuente que responde a la terapia con Dapsona (DDS) y se caracteriza por ampollamiento subepidérmico con depósito

de IgA con patrón liso lineal en la zona de la membrana basal (ZMB).<sup>1</sup>

Hay dos variantes clínicas de la enfermedad que son: la enfermedad ampollosa IgA lineal de la infancia y la dermatosis ampollosa IgA lineal del adulto. Estas dos variantes se consideran diferentes expresiones de la misma enfermedad pues comparten los mismos antígenos.

La enfermedad IgA lineal de la infancia se asocia más frecuentemente con infecciones o con medicamentos.

Entre las drogas relacionadas con la enfermedad se encuentran los antibióticos y los antiinflamatorios no esteroideos. Medicamentos como piroxicam, naproxen, litio, captopril, amiodarona, ciclosporina, furosemida, somatostatina están asociados con esta enfermedad. Entre los antibióticos se incluyen la vancomicina y la combinación ampicilina-sulbactam.<sup>2</sup>

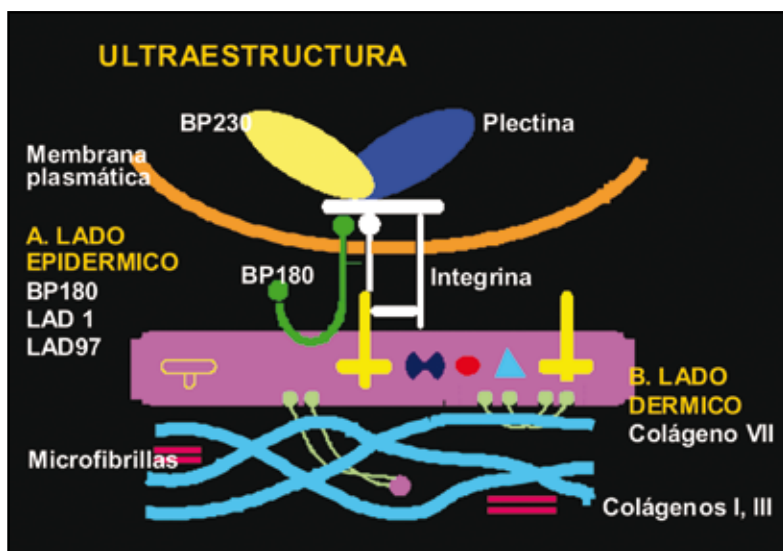
Tal como en el segundo caso, la asociación amoxicilina-ácido clavulánico ha sido implicada recientemente con el desarrollo de la enfermedad en la forma del adulto.<sup>2</sup>

En la enfermedad inducida por drogas el medicamento actúa como un hapteno que se combina con proteínas estructurales en la zona de la membrana basal. Estos complejos proteicos inducen la respuesta inmune. La producción de IgA se da como resultado de estos eventos y ella actúa como un quimiotáctico de polimorfonucleares neutrófilos que se acumulan en la unión dermoepidérmica formando los característicos microabscesos en las papilas dérmicas.<sup>2</sup>

La heterogeneidad clínica e histológica de esta enfermedad es también reflejo de la diversidad de las asociaciones reportadas, entre las que se encuentran la artritis reumatoidea, la enfermedad linfoproliferativa autoinmune, las enfermedades neoplásicas como el carcinoma de vesícula y de tiroides.

El lupus eritematoso está incluido entre las asociaciones en diferentes reportes e incluso en series,<sup>3,4</sup> siendo frecuente la asociación en adultos pero no en niños como el caso que se reporta (caso 1), en el que la expresión clínica de la enfermedad IgA lineal es el primer reflejo de autoinmunidad en este paciente. A este respecto los estudios de inmunofluorescencia directa muestran depósitos de IgA e IgG en 64% y de IgA solo en 41% de los casos estudiados, con patrón lineal en la ZMB.<sup>3</sup> Los estudios de microscopía electrónica en la asociación de lupus y enfermedad IgA lineal revelan depósito de IgA e IgG localizados bajo la lámina basal, extendiéndose a la zona de las fibras de anclaje, es decir, penetrando en la dermis.<sup>5</sup> Estos estudios apoyan la conclusión de que en este paciente (caso 1), el diagnóstico corresponde a un lupus eritematoso sistémico con lesiones vesiculosas que tienen el fenotipo de la enfermedad IgA lineal, pero que en este caso posteriormente expresó autoinmunidad a muchas otras moléculas y tejidos, como la evolución clínica y sus títulos ANA y ENA lo reflejan.

En cuanto a los antígenos descritos clásicamente la mayoría de los casos hacen referencia a fragmentos clivados del ectodominio transmembrana del antígeno n 2 del penfigoide ampolloso o BP180, en particular su dominio NC16A que se localiza en la lamina lúcida de la zona de la membrana basal y forma parte del queratinocito basal. El fragmento soluble de 120 kDa, conocido como LAD-1, es producto de degradación de esta proteína del BP180 y el antígeno más frecuentemente asociado con esta enfermedad, la proteína de 97-kDa, antígeno LAD97, a su vez es degradación de la molécula de 120 kDa. Así, estas dos moléculas representan antígenos epiteliales. BP180, LAD-1 y LAD97 son los antígenos más implicados en la forma idiopática de la enfermedad y esta última molécula,



**FIGURA 12:** Enfermedad Ig-A lineal y sus dos variedades de ampollamiento:

A. Lado epidérmico

-Ampollamiento en lámina lúcida: por reacción de autoanticuerpos frente a Ag de 97 KDa que representa un ectodominio separado de BPAG2.

B. Lado dérmico

-Ampollamiento en sublámina densa: reacción de autoanticuerpos frente a colágeno VII.

-AG285 y AG255 kDa no bien caracterizados a la fecha.

el LAD97, es el antígeno predominante en la enfermedad IgA lineal de la infancia.

En el lado dérmico de la ZMB el antígeno implicado es el colágeno tipo VII, en particular su dominio NC-1, que es el mismo epítipo de la epidermolisis ampollosa adquirida y del lupus eritematoso sistémico ampollosa. (FIGURA 12).

En resumen en algunas oportunidades la presentación clínica de la enfermedad Ig A lineal (caso 1), parece formar parte solamente de un proceso de autoinmunidad que ha evolucionado a un lupus eritematoso sistémico agudo con títulos de anticuerpos circulantes dirigidos a muchos otros órganos, con un curso mas crónico y que requiere terapia continua. En casos como los inducidos por droga, la enfermedad es autolimitada como en el caso N°2, en este caso en particular asociado a la combinación amoxicilina-acido clavulánico que prácticamente remiten suspendiendo la droga. Cuando la expresión de la enfermedad forma parte de las formas idiopáticas o las asociadas a enfermedades autoinmunes, el padecimiento tiene un curso clínico crónico, más persistente y necesita manejo médico con tratamiento sistémico.

Finalmente, hay antígenos no bien caracterizados en el lado dérmico de 285 y 255 kDa que pudieran explicarse por el fenómeno de extensión de epítipo en el que la autoinmunidad se extiende a moléculas vecinas en la ZMB.

Finalmente, estos casos ilustran la heterogeneidad clínica y antigénica de esta enfermedad o grupo de enfermedades descritas bajo un mismo nombre y resaltan la asociación de la combinación amoxicilina-acido clavulánico y del lupus eritematoso sistémico en la enfermedad IgA lineal de la infancia .

## Referencias

1. Weedon D. The vesiculobullous reaction pattern. En: Weedon D. editor. *Skin Pathology*. Second edition. Churchill Livingstone; 2002. 129-91.
2. Ho JC, Ng PL, Tan SH, Giam YC. Childhood linear IgA bullous disease triggered by amoxicillin-clavulanic acid. *Pediatr Dermatol* 2007; 24: E40-3.
3. Weng MW, Qiu BS, Kang KF. An analysis of 24 patients with IgA deposition at the BMZ. *J Dermatol*. 1993; 20: 276-8.
4. Alba D, Alvarez-Doforno R, Casado M, Bordujo J. Linear bullous IGA deratosis and systemic lupus erythematosus. *Med Clin (Barc)*. 1995;105: 77-8.
5. Tani M, Shimizu R, Ban M, Murata Y, Tamaki A. Systemic lupus erythematosus with vesiculobullous lesions. *Immuno electron microscopic studies*. *Arch Dermatol* 1984; 120: 1497-501.