

Hemangiomatosis neonatal benigna

Benign neonatal hemangiomatosis.

Carolina Concha,¹ Jairo Victoria.²

1. Residente I año de Dermatología. Universidad del Valle.

2. Dermatólogo docente. Escuela de Dermatología de la Universidad del Valle.

Resumen

La hemangiomatosis neonatal benigna es una rara enfermedad caracterizada por múltiples hemangiomas que se presentan exclusivamente en la piel, en contraste con la hemangiomatosis neonatal difusa que cursa con hemangiomas cutáneos y viscerales y es de mal pronóstico.

Se describe a una lactante con hemangiomatosis neonatal benigna sin lesiones viscerales.

PALABRAS CLAVE: Hemangioma, múltiple, pronóstico.

Summary

Benign neonatal hemangiomatosis is a rare disease characterized by multiple hemangiomas occurring exclusively in the skin. This is in contrast to diffuse neonatal hemangiomatosis, characterized by multiple cutaneous and visceral hemangiomas and associated with a poor prognosis.

We describe a infant female with benign neonatal hemangiomatosis without visceral lesions.

KEY WORDS: Hemangioma, multiple, prognosis.

Correspondencia:

Jairo Victoria

jairovic@emcali.net.co

Recibido: Diciembre 10 de 2008.

Aceptado: Enero 20 de 2009.

No se reportan conflictos de intereses.

Caso clínico

Paciente de nueve meses de edad, procedente de Cali, quien desde los 20 días de nacida presentó lesiones asintomáticas, angiomasas, con crecimiento progresivo, localizadas en la frente, el cuero cabelludo, los brazos, el tronco y la espalda, tornándose nodulares y tumorales, algunas presentaban ulceración.

Antecedentes personales: Recién nacida a término por parto vaginal, peso de 3000 g, con crecimiento y desarrollo normales.

Antecedentes familiares: Primo de cinco años con hemangiomas múltiples en la cara y en el abdomen. Resto de antecedentes negativos.

Al examen físico presentaba cinco lesiones de 2-5 cm de diámetro, tumorales, angiomasas, en forma de domo, no ulceradas, ubicadas en la región glabellar, en la línea media frontal y parieto frontal, en la cara externa del brazo derecho y en la espalda (**FIGURAS 1, 2 Y 3**). También presentaba nistagmus rotacional bilateral y estrabismo.

Por los hallazgos se realizó una impresión diagnóstica de hemangiomatosis neonatal difusa vs hemangiomatosis neonatal benigna. Se solicitaron los siguientes parámetros para descartar el compromiso visceral: RMN cerebral contrastada, eco abdominal total, ecocardiograma, uroanálisis, hemograma y coprológico.

Se solicitó valoración por pediatría, neurología, oftalmología y ORL.

Todos los parámetros fueron normales. No se evidenció compromiso visceral, por lo que se hizo diagnóstico definitivo de hemangiomatosis neonatal benigna. Por presentar compromiso del campo visual se inició manejo con prednisona a 2mg/kg/día, con mejoría de las lesiones a las seis semanas de tratamiento (**FIGURA 4**).

Discusión

Los hemangiomas son los tumores más frecuentes de la infancia; son neoplasias de células endoteliales de naturaleza benigna y se caracterizan por presentar una fase

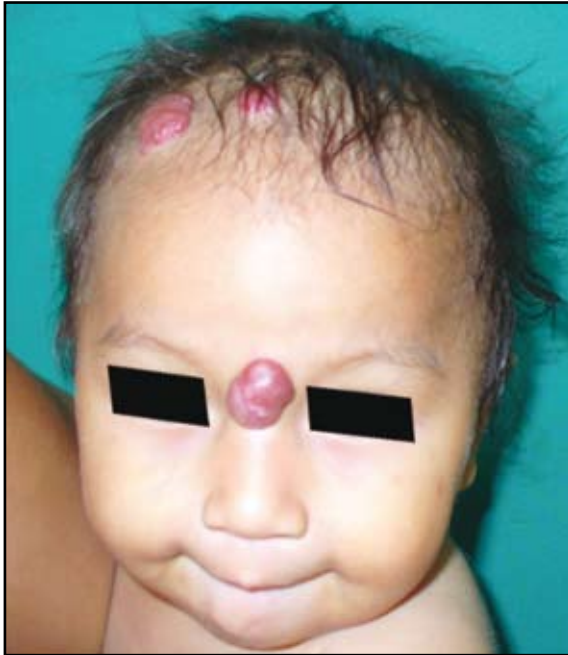

FIGURA 1: Hemangiomas en región glabellar, línea media frontal y parietal. Sin ulceración.

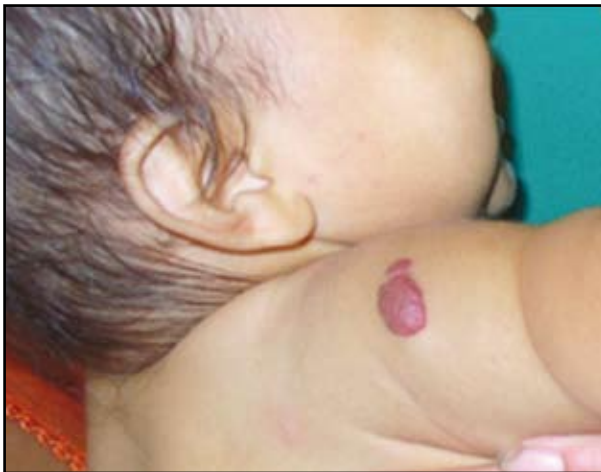

FIGURA 2: Hemangioma rojo brillante con forma de domo en el hombro derecho.

inicial de rápido crecimiento seguida de una fase de lenta involución en los primeros años de vida.¹

Tienen una incidencia del 2% en los recién nacidos y del 5% al 10% al año de edad,³ son más frecuentes en la raza caucásica, en el sexo femenino (3:1) y en los prematuros de menos de 1500 g.⁴ La mayoría son solitarios y ocurren de forma esporádica; sin embargo, se ha reportado la transmisión familiar de tipo autosómico dominante con historia familiar en 10% de los pacientes.²

La hemangiomatosis neonatal benigna es un desorden

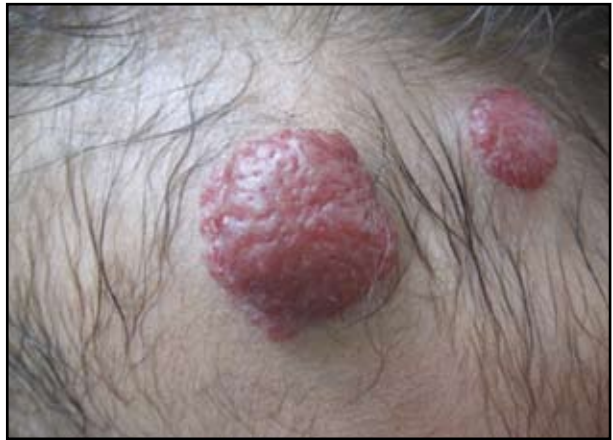

FIGURA 3: Acercamiento de las lesiones del cuero cabelludo.

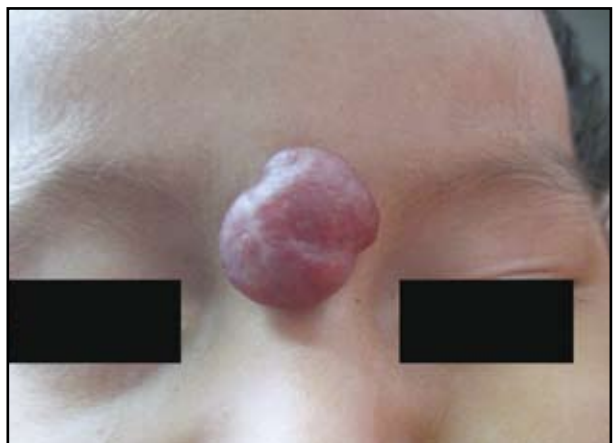


FIGURA 4: Mejoría de las lesiones a las seis semanas post-tratamiento.

caracterizado por múltiples hemangiomas cutáneos sin presencia de compromiso visceral, tiene un curso benigno y resuelve espontáneamente a los dos años de edad, en la mayoría de los casos.⁵ Generalmente las lesiones están presentes al nacimiento (61%) o aparecen en el primer mes de vida (86%).⁶ Las lesiones son rojo brillante o púrpura en forma de domo y su tamaño puede variar desde unos cuantos milímetros hasta centímetros.^{5,8}

Los hemangiomas se pueden presentar en cualquier parte de la piel, pero la cabeza y el cuello son los sitios más comúnmente afectados, seguidos del tronco y las extremidades. El compromiso de mucosas, periocular y periorificial, puede generar complicaciones como obstrucción, alteraciones en el campo visual, ulceraciones e infecciones extensas que pueden complicar secundariamente la enfermedad.^{1,7} El tratamiento en estos casos se debe considerar y el de elección son los corticosteroides orales; prednisona o prednisolona 2-3 mg/kg/día.⁹

Es importante diferenciar esta entidad de la hemangiomatosis neonatal difusa, la cual es una enfermedad

que presenta hemangiomas cutáneos y viscerales, principalmente en el hígado, el cerebro y el tracto gastrointestinal; es de muy mal pronóstico, con alta mortalidad en los primeros meses de vida.⁶

La evaluación de un lactante con hemangiomatosis debe ser encaminada a detectar la presencia de compromiso visceral. Esta incluye hemograma, uroanálisis, coprológico, TAC cerebral contrastada, ecografía abdominal, ecocardiograma.⁶ Nuestra paciente presentaba una hemangiomatosis neonatal benigna por la ausencia de compromiso visceral y por la pronta respuesta al tratamiento médico instaurado.

Conclusión

Se trae un caso educativo de una entidad dermatológica y pediátrica benigna y poco frecuente.

Ante la presencia de una hemangiomatosis neonatal se debe descartar, con los paraclínicos pertinentes, el compromiso visceral el cual puede ser mortal, como ocurre en la hemangiomatosis neonatal difusa.

También debe alertar la presencia de lesiones en la línea media, la región cervical y periorificial.

No se debe retardar el manejo médico, si es necesario, y la pronta intervención interdisciplinaria.

Referencias

1. Anna L. Bruckner, Ilona J. Frieden. Hemangiomas of infancy. *Journal of the American Academy of Dermatology*. 2003; 48: 477-93.
2. Luis Requena, Omar P. Sangueza. Cutaneous vascular proliferations. Part II. Hyperplasias and benign neoplasms. *Journal of the American Academy of Dermatology*. 1997; 37: 887-922.
3. Rothe MJ, Rowse D, Grant-Kels JM. Benign neonatal hemangiomatosis with aggressive growth of cutaneous lesions. *Pediatr Dermatol*. 1991;8:140-6.
4. KG, Passaro D, Frieden IJ. Hemangiomas of infancy. Clinical characteristics, morphologic subtypes and their relationship to race, ethnicity and sex. *Arch Dermatol*. 2002;138:1567-76.
5. Stein JK, Wolf JE Jr, Jarratt M. Benign neonatal hemangiomatosis. *J Am Acad Dermatol*. 1981;4:442-445.
6. Enjolras O, Garzon MC. Vascular stains, malformations, and tumors. *Textbook of neonatal dermatology*. 2001:336-352.
7. Herzkowicz L, Alves EV, Romiti R. Benign neonatal hemangiomatosis with mucosal involvement. *Arch Dermatol*. 2001;137:828-9.
8. Messaritakis J, Anagnostakis D, Feingold M. Benign neonatal hemangiomatosis. *AJDC*. 1986; 140: 447-8
9. Tincopa-Grados, Robert, Alemán-Pedraja. Eficacia clínica y seguridad de los corticoides sistémicos a altas dosis en hemangiomas. *Dermatol. peru, Set 2005, vol.15, no.3, p.196-205. ISSN 1028-7175.*