

Mujer de 66 años de edad con lesión en la vulva

Female, 66 years old. Vulvar dermatoses of 2 years of evolution.

Luis Fernando Palma¹, Elsa Bibiana Peña², Rodrigo Restrepo³

1. Médico dermatopatólogo; profesor, Departamento de Patología, Universidad Nacional de Colombia; dermatopatólogo, Clínica Universitaria Colombia, Bogotá, D.C., Colombia.
2. Médica dermatopatóloga; profesora de Dermatopatología, Universidad CES, Medellín, Colombia.
3. Médico dermatopatólogo; jefe, Programa de Especialización en Dermatopatología, Universidad CES; profesor de Dermatopatología, Universidad Pontificia Bolivariana, Medellín, Colombia.

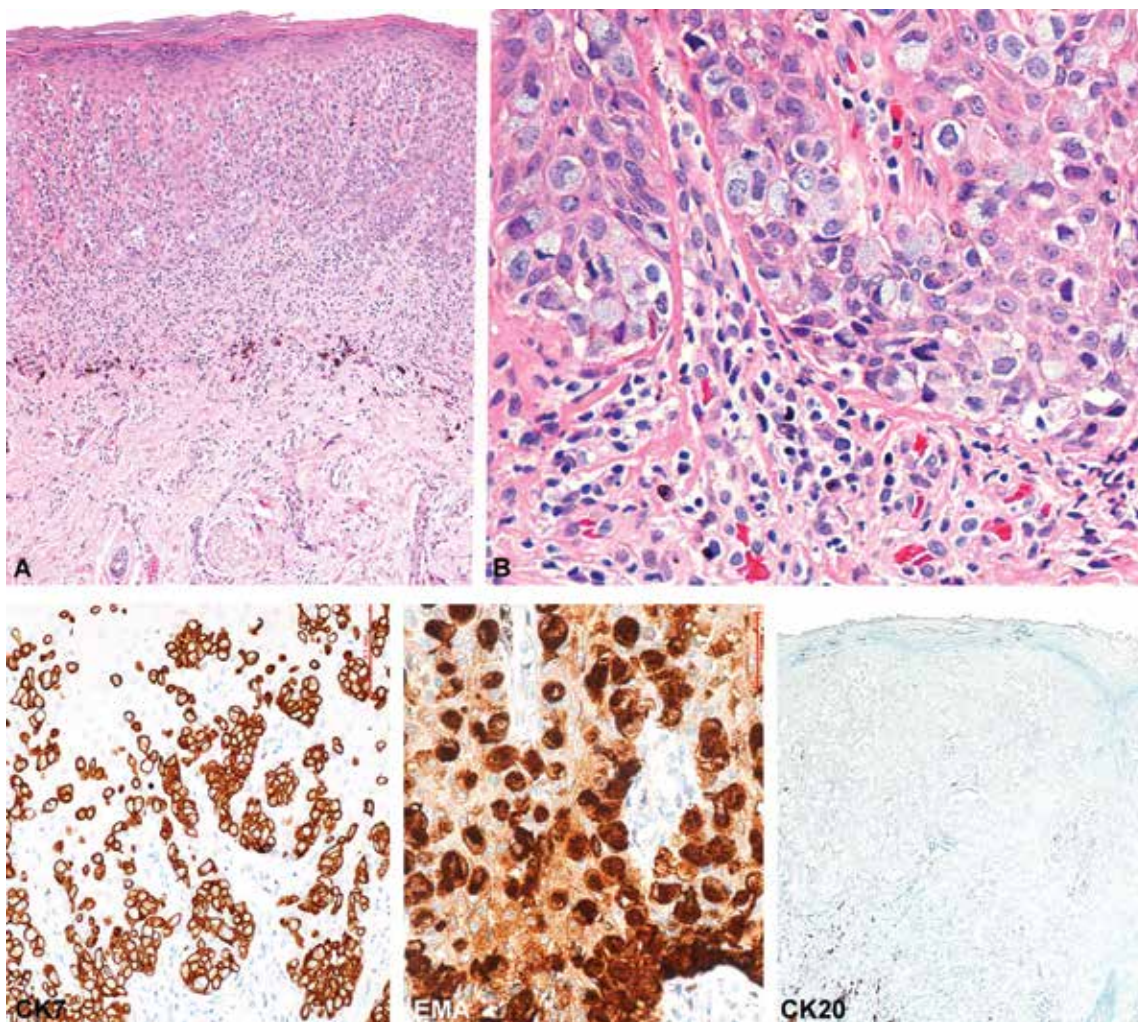


FIGURA 1. Características histológicas de la lesión. **A.** Se observa compromiso de la epidermis. La dermis presenta pocos cambios, con fuga de pigmento en algunos melanófagos y escaso infiltrado linfocitario. **B.** A mayor aumento, es muy aparente el compromiso epidérmico por células de citoplasma basófilo. La atipia celular es manifiesta. Hematoxilina y eosina, A: 10X y B: 20X. En las imágenes inferiores se observa, a la izquierda, intensa tinción con CK7 que se hace más densa en la base del epitelio; en la parte media, tinción con EMA, y a la derecha, tinción negativa para CK20. Inmunohistoquímica: CK7, 10X; EMA, 20X; CK20, 2X.

CASO CLÍNICO

Se trata de una mujer de 66 años de edad, con afección de la piel de la vulva de dos años de evolución. El estudio histológico se muestra en la **FIGURA 1**.

¿CUÁL ES EL DIAGNÓSTICO MÁS PROBABLE?

1. Melanoma amelanótico.
2. Carcinoma escamocelular *in situ*.
3. Disqueratosis pagetoide.
4. Enfermedad de Paget.
5. Metaplasia mucinosa benigna de la mucosa genital.

Correspondencia:

Rodrigo Restrepo

Email:

rorestre@hotmail.com

Recibido: 1 de septiembre de 2015

Aceptado: 5 de noviembre de 2015

No se reportan conflictos de interés.

HAGA USTED EL DIAGNÓSTICO CONTINÚA EN LA PÁGINA 60.