

Gnatostomiasis cutánea

Cutaneous gnathostomiasis

Alejandro Acosta¹, Valeria Martínez², Patricia de Castro³

1. Médico, residente de Dermatología, Fundación Universitaria de Ciencias de la Salud, Bogotá, D.C., Colombia.
2. Médica, residente de Dermatología, Fundación Universitaria de Ciencias de la Salud, Bogotá, D.C., Colombia.
3. Médica dermatóloga, dermatopatóloga; docente, Fundación Universitaria de Ciencias de la Salud, Bogotá, D.C., Colombia.

RESUMEN

La gnatostomiasis es una infección causada por parásitos nematodos del género *Gnathostoma* spp., en la cual el humano es un huésped intermediario accidental. Se adquiere principalmente por consumo de pescados crudos y genera con mayor frecuencia una paniculitis eosinofílica migratoria. Aunque la enfermedad es endémica en el sudeste asiático, su incidencia se ha incrementado en varios países de Latinoamérica.

Se presenta el caso de un paciente colombiano con este diagnóstico y antecedentes de consumo de *sushi*.

PALABRAS CLAVE: gnatostomiasis, zoonosis, paniculitis.

SUMMARY

Gnathostomiasis is an infection caused by nematodes of the genus *Gnathostoma* ssp, where the human becomes an accidental host. The disease is acquired mainly through the consumption of raw fish, causing most frequently a migratory eosinophilic panniculitis. Although the disease is endemic in Southeast Asia, its incidence has increased in several countries of Latin-America.

We report a Colombian patient with this diagnosis and history of sushi consumption.

KEY WORDS: Gansthostomiasis, zoonoses, panniculitis.

CASO CLÍNICO

Se trata de una paciente de 55 años de edad, casada, procedente y residente en Bogotá, colombiana, mestiza, con un cuadro clínico de 15 días de evolución consistente en la aparición de placas eritemato-edematosas induradas en el flanco izquierdo, por lo cual consultó al Servicio de Urgencias donde diagnosticaron celulitis y le formularon dicloxacilina, 500 mg, por vía oral cada seis horas por siete días. Sin embargo, persistieron las lesiones descritas, las cuales migraron a la región periumbilical y se asociaron con prurito. No refirió antecedentes de importancia y negó viajes fuera del país en los últimos seis meses.

En el momento de la consulta dermatológica, se evidenciaron placas eritemato-edematosas agrupadas en la región periumbilical, con algunas escoriaciones (**FIGURA 1**).

Los exámenes de laboratorio reportaron un cuadro hemático con 11.200 leucocitos/ μ l, con eosinofilia del 11 % y velocidad de sedimentación globular de 8 mm por hora.

Correspondencia:

Alejandro Acosta

Email:

aacosta@fucsalud.edu.co

Recibido: 19 de noviembre de 2014,

Aceptado: 19 de marzo de 2015

Conflictos de interés:

No se reportan conflictos de interés.

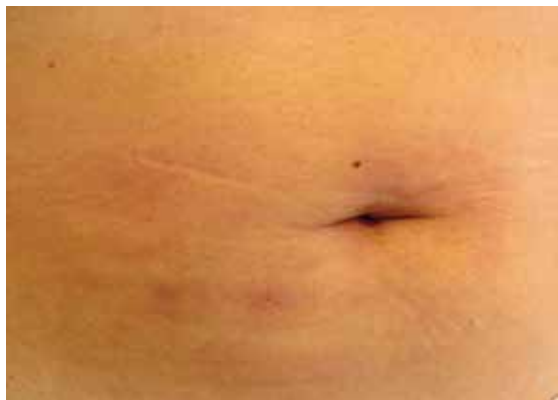

FIGURA 1. Nódulos y placas eritematosas que confluyen en la región periumbilical.

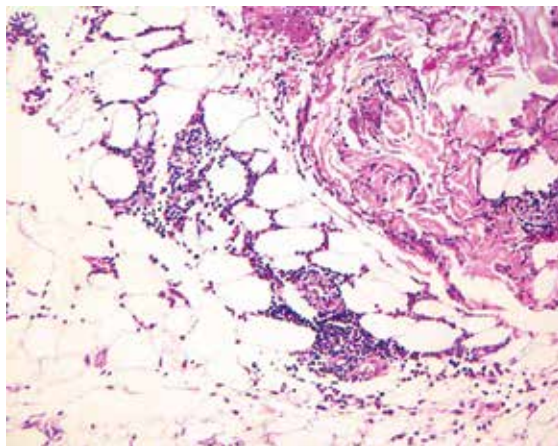


FIGURA 2. Panniculitis del tabique. Hematoxilina y eosina, 20X.

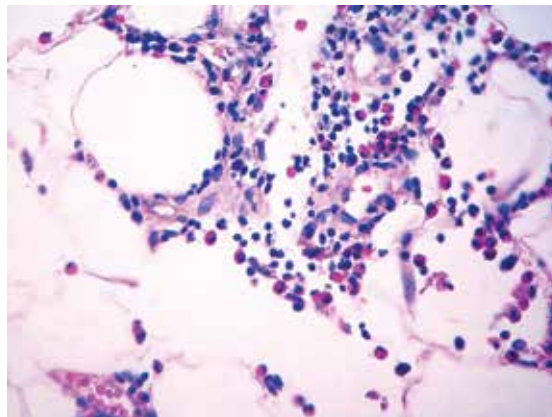


FIGURA 3. Infiltrado predominantemente eosinofílico en el tabique del tejido adiposo. Hematoxilina y eosina, 40X.

DISCUSIÓN

La gnatosomiasis es una infestación parasitaria por alguna de las 10 especies de nematodos del género *Gnathostoma*. Fue inicialmente descrita en humanos por Levinson en 1889 en Tailandia¹. La enfermedad es endémica en Japón y en los países del sudeste asiático; sin embargo, en Latinoamérica se ha incrementado el reporte de casos, principalmente en México, Guatemala, Perú y Ecuador².

El parásito adulto vive en la pared estomacal de su huésped definitivo, como son gatos, perros y otros mamíferos carnívoros, desde donde disemina los huevos mediante las heces del animal. Una vez alcanzan el agua, estos huevos se transforman a su primer estadio larvario y son ingeridos por insectos del género *Cyclops* spp. (pulga de agua), donde se desarrollan al segundo estadio larvario. A su vez, estos insectos son ingeridos por peces de agua dulce, ranas, aves y reptiles (segundo huésped intermediario), en los cuales maduran al tercer estadio larvario. Cuando, finalmente, estos animales son ingeridos por un huésped definitivo, la larva en su estadio terciario evoluciona a la forma adulta en la pared estomacal, para continuar el ciclo vital.

La parasitosis se adquiere principalmente al consumir carne cruda o mal cocida de peces de agua dulce, aves de corral y algunos anfibios¹. En su estadio terciario, las larvas no pueden desarrollarse a la forma adulta en el cuerpo humano, por lo que una vez son ingeridas pasan a la circulación general y, de ahí, a diferentes tejidos y órganos. En las primeras 24 a 48 horas de infección, el paciente puede desarrollar síntomas inespecíficos, como

Se tomó biopsia de piel por sacabocado para establecer el diagnóstico histopatológico. Se reportó epidermis normal, leve edema en la dermis superficial e importante proceso inflamatorio en los tabiques, con predominio de eosinófilos en el tejido adiposo (**FIGURAS 2 Y 3**), sin observarse estructuras parasitarias. Sin embargo, por el patrón histológico inflamatorio, se sospechó una probable infección parasitaria. Entre sus hábitos alimentarios, la paciente refirió un particular gusto por el pescado crudo preparado como *sushi*. Teniendo en cuenta los hallazgos del examen físico, la histopatología, la eosinofilia en el hemoleucograma y el antecedente dietético, se diagnosticó gnatosomiasis cutánea.

Se le dio tratamiento con ivermectina, 1 gota por kg de peso, en dosis única. Las lesiones persistieron en el tronco por lo cual se repitió igual esquema antiparasitario a los 20 días, obteniéndose una evolución clínica satisfactoria. Al año de seguimiento, no se había presentado recurrencia de las lesiones.

malestar general, fiebre, mialgias, vómito y diarrea¹. Generalmente, el episodio agudo se asocia con eosinofilia y leucocitosis, pero esta alteración en el hemoleucograma puede extenderse por varias semanas, sin aparición de lesiones en piel u otros órganos (eosinofilia asintomática)². Después del periodo de infección aguda, la larva se traslada hacia la piel, específicamente al tejido adiposo, causando con mayor frecuencia lesiones nodulares con tendencia a la migración (paniculitis nodular migratoria) o a órganos como pulmón, riñón, intestinos y, en raras ocasiones, al sistema nervioso central, donde puede llegar a ocasionar una hemorragia subaracnoidea o signos y síntomas de parkinsonismo^{1,3}. En la mayoría de los casos, las lesiones cutáneas aparecen tres a cuatro semanas después de la ingestión de la larva¹.

Así, el parásito permanece en un estadio crónico y genera daño tisular mediante un efecto mecánico o por irritación, causado por sus secreciones¹.

En el tratamiento se recomienda el albendazol, 400 mg, por vía oral dos veces al día durante 21 días, o ivermectina, 200 µg/kg por día, por vía oral como dosis única o 200 µg/kg por día, por vía oral durante dos días consecutivos¹.

DIAGNÓSTICO

Para llegar a una aproximación diagnóstica, después de un examen físico completo, el médico debe tener en cuenta la información sobre la residencia o procedencia de un lugar endémico y el consumo regular de alimentos como pescado crudo o mal cocido (en platos como el *sushi* o el cebiche, en cuya preparación se usan, ocasionalmente, peces de agua dulce)⁷. Otra ayuda diagnóstica es el hemograma, en el que se puede encontrar leucocitosis con eosinofilia, sin ser este un resultado específico¹.

La prueba serológica más usada es la detección por *immunoblot* de la banda de 24 kDa, un antígeno derivado del tercer estadio larvario del *G. spinigerum*¹⁰. Esta prueba de gran especificidad, se caracteriza por no presentar reacción cruzada con otras especies de parásitos que infectan al hombre (*Paragonimus westermani*, *Fasciola hepatica*, *Toxocara canis*, entre otros)¹. Otra prueba de laboratorio empleada frecuentemente en países como el Japón, es la detección de anticuerpos IgG totales mediante la técnica ELISA, con una sensibilidad variable de 59 a 87 % y una especificidad de 79 a 96 %. Para disminuir la reacción cruzada con otras especies de parásitos, se ha usado una variación de la misma con anticuerpos de subclase IgG1 e IgG2, siendo confirmatoria la de IgG2^{1,9}.

El diagnóstico definitivo se logra al identificar la larva en estudios anatómo-patológicos, o durante una resección quirúrgica⁶.

Sin embargo, en el estudio histopatológico rutinario no es frecuente encontrar el nematodo. Baquera, *et al.*, evaluaron 42 especímenes de patología de pacientes con sospecha clínica de la enfermedad, y evidenciaron la larva solo en 14 casos⁸. Histológicamente se describe un infiltrado principalmente de eosinófilos, acompañados de linfocitos y neutrófilos, desde la dermis profunda hasta el tejido celular subcutáneo (paniculitis eosinofílica), incluso, se llega a presentar una reacción inflamatoria seria con necrosis y vasculitis⁴.

Es así como, en la mayoría de los casos, la triada de nódulos migratorios, eosinofilia y antecedentes de exposición a factores de riesgo tanto epidemiológicos como de la dieta, es muy sugestiva para establecer el diagnóstico⁹. Las pruebas serológicas específicas ELISA e inmunoblot, son una herramienta fundamental en el diagnóstico de la gnatostomiasis; sin embargo, no están disponibles en todos los países¹.

CONCLUSIÓN

Se reporta el caso de una paciente que reside en Colombia, con antecedentes de consumo frecuente de pescado crudo, que presentó una paniculitis eosinofílica migratoria cuya etiología más probable es la infestación por parásitos del género *Gnathostoma* spp. El diagnóstico se hizo al correlacionar la eosinofilia, los antecedentes de la dieta y los hallazgos en el examen físico e histopatológico. Siempre que se sospeche un caso de gnatostomiasis, se sugiere tomar una biopsia profunda para poder evaluar el tejido celular subcutáneo.

Consideramos que se podría presentar un incremento en la incidencia de gnatostomiasis en nuestro país, debido al aumento del consumo de pescados crudos en platos como el *sushi* y el cebiche, y por el hecho de que la población colombiana actualmente tiene más posibilidades de viajar a países donde la enfermedad es endémica.

REFERENCIAS

1. Herman S, Chiodini PL. Gnathostomiasis, another imported emerging disease. *Clin Microbiol Rev.* 2009;22:483-94.
2. Buppajarntham A, Apisarnthanarak A, Khawcharoenporn T, Rutjanawech S, Mundy LM. Asymptomatic eosinophilia due to gnathostomiasis. *Int J Infect Dis.* 2014;23:14-5.
3. Err H, Wiwanitkit V. Parkinsonism as a neuropsychiatric presentation in CNS gnathostomiasis: Its prevalence. *Arq Neuropsiquiatr.* 2014;72:573.
4. Magana M, Messina M, Bustamante F, Cazarin J. Gnathostomiasis: Clinico-pathologic study. *Am J Dermatopathol.* 2004;26:91-5.

5. Jarell AD, Dans M, Eslton D, Mathison E, Ruben B. Gnathostomiasis in a patient who frequently consumes sushi. *Am J Dermatopathol.* 2011;33:91-3.
 6. Laga A, Lezcano C, Ramos C, Costa H, Chian C, Salinas C, *et al.* Cutaneous gnathostomiasis: Report of 6 cases with emphasis on histopathological demonstration of the larva. *J Am Acad Dermatol.* 2013;68:301-5.
 7. Vázquez O, Campos T, Rondan A. Gnathostomiasis humana: abordaje, diagnóstico y tratamiento. *Revista del Centro de Investigación (México).* 2006;25:65-76.
 8. Baquera J, Díaz S, Flores A. Tissue responses in cutaneous gnathostomosis. *Arch Anat Cytol Pathl.* 1998;46:496.
 9. Tarango V, Rojas R, Barba J, Hernández M. Gnathostomiasis, variedad pseudofurunculosa. *Dermatología Rev Mex.* 2011;55:84-94.
 10. Saenseeha S, Penchom J, Yamasaki H, Laummaunwai P, Tayapiwatana C, Kitkhuandee A, *et al.* A dot-ELISA test using a *Gnathostoma spinigerum* recombinant matrix metalloproteinase protein for the serodiagnosis of human gnathostomiasis. *Southeast Asian J Trop Med Public Health.* 2014;45:990-6.
-
-