

Eritema pigmentado fijo ampoloso generalizado

Generalized bullous pigmented fixed drug eruption

Lucía Giraldo¹, Joanna Cajamarca¹, Sandra Espinosa¹, Óscar Eduardo Mora²

1. Médicas, residentes de Dermatología, Fundación Universitaria de Ciencias de la Salud, Hospital de San José, Bogotá, D.C., Colombia.
2. Médico dermatólogo; jefe, programa de Dermatología, Fundación Universitaria de Ciencias de la Salud, Hospital de San José, Bogotá, D.C., Colombia.

RESUMEN

Las erupciones medicamentosas fijas son reacciones que pueden tener un curso benigno o producir una emergencia potencialmente mortal. Se manifiestan usualmente dos días después de la administración de medicamentos, como máculas oscuras circunscritas que, a medida que se resuelven, dejan hiperpigmentación residual; su sello distintivo es la memoria geográfica.

Se presenta un caso de eritema pigmentado fijo ampoloso generalizado, en un paciente en tratamiento con trimetoprim-sulfametoxazol tratado con soporte cutáneo y sistémico intrahospitalario, con resolución de las lesiones.

PALABRAS CLAVE: efectos colaterales y reacciones adversas relacionadas con medicamentos, erupciones por medicamentos, combinación trimetoprim/sulfametoxazol

SUMMARY

Fixed drug eruptions are reactions that can have a benign course or represent a life-threatening emergency. They are usually manifested two days after the administration of medications, as dark circumscribed macules leaving residual hyperpigmentation, being their hallmark the geographical memory.

We report a case of generalized bullous pigmented fixed drug eruption in a patient treated with trimethoprim/sulfamethoxazole who had a good response to cutaneous and systemic management.

KEY WORDS: Adverse drug reaction, drug eruptions, trimethoprim-sulfamethoxazole.

INTRODUCCIÓN

Las reacciones medicamentosas cutáneas pueden variar en su presentación clínica desde una erupción asintomática hasta una emergencia potencialmente mortal¹. Representan el 2 % de las consultas y el 5 % de las hospitalizaciones por dermatología². La tasa de mortalidad se encuentra entre 0,1 y 0,3 %². Son más frecuentes en mujeres y en pacientes inmunosuprimidos (VIH, lupus eritematoso sistémico y linfoma), quienes tienen de 10 a 50 veces más riesgo de desarrollarlas que la población general².

Correspondencia:

Lucía Giraldo

Email:

luciagir@gmail.com

Recibido: 21 de octubre de 2015

Aceptado: 21 de abril de 2016

No se reportan conflictos de interés.

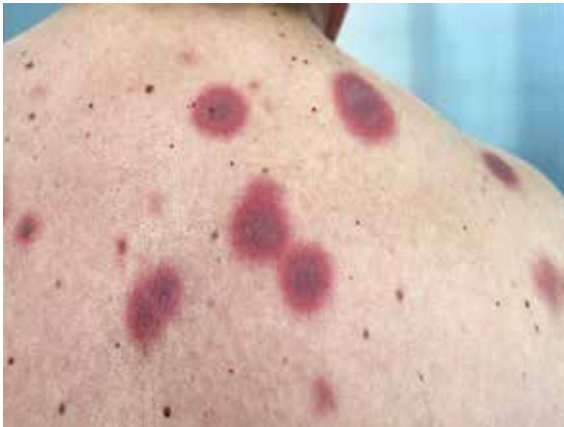

FIGURA 1. Máculas eritemato-violáceas en la espalda.

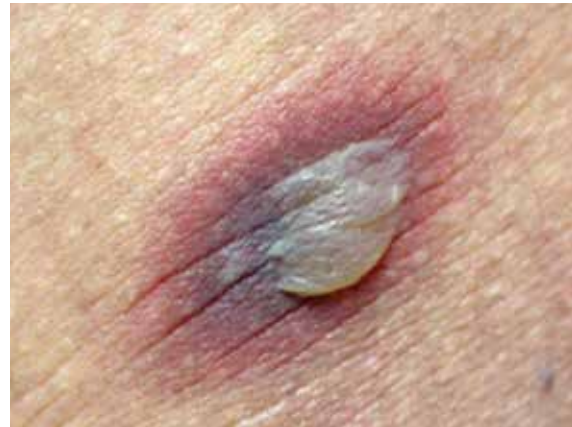

FIGURA 2. Ampollas flácidas.

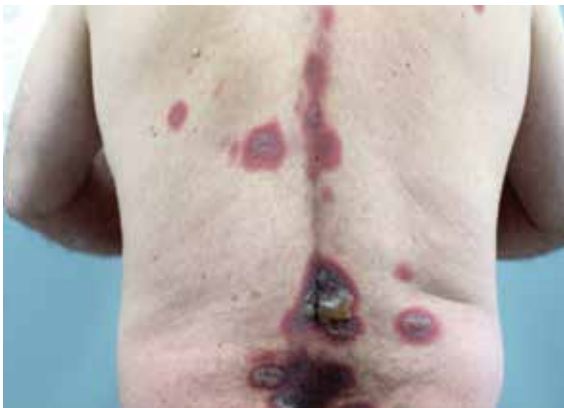

FIGURA 3. Máculas eritemato-violáceas y ampollas flácidas.

Las erupciones fijas medicamentosas se manifiestan como máculas oscuras circunscritas que se resuelven dejando hiperpigmentación residual¹. El sello distintivo es la memoria geográfica, es decir, recurrencia de la lesión en el lugar previo de aparición³; esto podría explicarse por la presencia de linfocitos T de memoria residentes en los tejidos que permanecen en la piel por largo tiempo tras la exposición, en este caso, a medicamentos⁴. Las lesiones suelen localizarse en el área genital, la mucosa oral, las palmas, las plantas o en cualquier otro sitio anatómico¹.

El tiempo de aparición oscila entre 30 minutos y 8 horas, o hasta dos días después de la exposición al medicamento; los administrados por vía oral son los que más producen reacciones^{4,5}. Los fármacos más implicados son los antiinflamatorios no esteroideos, las sulfonamidas y el alopurinol, entre otros. En la histopatología se observa una dermatitis de interfase, con

necrosis epidérmica, melanófagos y eosinófilos¹. El diagnóstico se basa en la clínica, la histopatología y las pruebas de provocación, tópicas o sistémicas.

El tratamiento es sintomático y consiste en la suspensión del medicamento causante y el uso de corticoides tópicos o sistémicos^{1,6}.

CASO CLÍNICO

Se presenta el caso de un hombre de 64 años de edad que consultó por la aparición de lesiones cutáneas ampollosas generalizadas, de 48 horas de evolución, asociadas a prurito, malestar general y escalofríos. El paciente refería que había presentado episodios anteriores similares. En el momento de la consulta, el paciente se encontraba recibiendo tratamiento con trimetoprim-sulfametoxazol para una infección de vías urinarias. En el examen físico presentaba múltiples máculas eritemato-violáceas circunscritas, algunas de ellas cubiertas por ampollas flácidas, y erosiones en la mucosa oral y genital (**FIGURAS 1-3**).

Se ordenó hemograma y pruebas de función hepática y renal, las cuales fueron normales. Se tomó una biopsia de piel, de la cual se reportó intensa reacción de interfase, desprendimiento de la epidermis en la unión dermoepidérmica y extensa necrosis focal de los queratinocitos. En la dermis había denso infiltrado linfocitario con eosinófilos y edema (**FIGURA 4**). Por las manifestaciones clínicas y el resultado de la histopatología, se llegó al diagnóstico de eritema pigmentado fijo ampollosa generalizado.

El paciente se hospitalizó para darle tratamiento médico de soporte, con medidas generales y un ciclo corto de corticoides sistémicos. Después de siete días

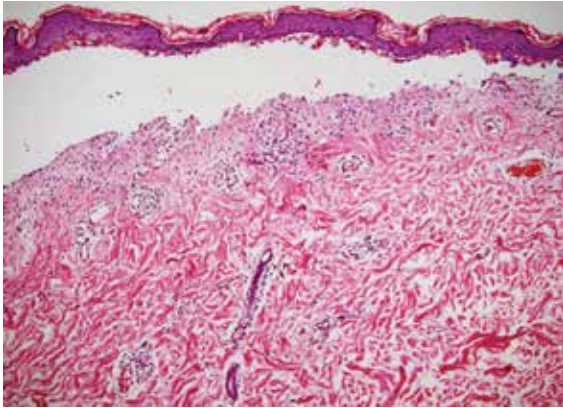


FIGURA 4. Se observa intensa reacción de interfase, desprendimiento de la epidermis en la unión dermoepidérmica y extensa necrosis focal de los queratinocitos; en la dermis, denso infiltrado linfocitario con eosinófilos y edema. Hematoxilina y eosina, 10X.

5. Özkaya E. Oral mucosal fixed drug eruption: Characteristics and differential diagnosis. *J Am Acad Dermatol.* 2013;69:e51-8.
6. Dharamsi FM, Michener M, Dharamsi JW. Bullous fixed drug eruption masquerading as recurrent Stevens Johnson syndrome. *J Emerg Med.* 2015;48:551-4.

de hospitalización, el paciente presentó resolución de las lesiones con hiperpigmentación residual.

CONCLUSIÓN

Se presenta el caso de un paciente con eritema pigmentado fijo ampollosa generalizado, cuadro grave que puede confundirse con reacciones medicamentosas más graves, como la necrólisis epidérmica tóxica o síndrome de Stevens-Johnson debido a la extensión y el número de las lesiones, y al compromiso mucocutáneo². Es importante tener en cuenta la gran extensión de las lesiones, como en este paciente, y la aparición recurrente en los mismos sitios, para hacer el diagnóstico diferencial con otras reacciones medicamentosas.

REFERENCIAS

1. Ahmed AM, Pritchard S, Reichenberg J. A review of cutaneous drug eruptions. *Clin Geriatr Med.* 2013;29:527-45.
2. Revuz J, Valeyrie-Allanore L. Drug reactions. In: Bologna JL, Jorizzo JL, Schaffer JV, editors. *Dermatology.* Third edition. London: Elsevier Saunders; 2012. p. 335-56.
3. Lee CH, Chen YC, Cho YT, Chang CY, Chu CY. Fixed-drug eruption: A retrospective study in a single referral center in northern Taiwan. *Dermatologica Sinica.* 2012;30:11-5.
4. Hoetzenecker W, Nägeli M, Mehra ET, Jensen AN, Saulite I, Schmid-Grendelmeier P, *et al.* Adverse cutaneous drug eruptions: Current understanding. *Semin Immunopathol.* 2016;38:75-86.