

Enfermedad de Paget extramamaria de la ingle tratada con imiquimod tópico al 5 %

Extramammary Paget's disease of the groin treated with topical imiquimod 5% cream

Camilo Andrés Morales¹, Astrid Lorena Ruiz²

1. Médico dermatólogo, Oficina de Docencia e Investigación, Centro Dermatológico Federico Lleras Acosta, E.S.E., Bogotá, D.C., Colombia
2. Médica, residente de tercer año de Dermatología, Fundación Universitaria Sanitas, Bogotá, D.C., Colombia; Centro Dermatológico Federico Lleras Acosta, E.S.E., Bogotá, D.C., Colombia

Resumen

La enfermedad de Paget es un adenocarcinoma intraepitelial que aparece en el complejo areola-pezones, en su forma extramamaria, en zonas anatómicas ricas en glándulas sudoríparas apocrinas. La localización exclusiva en la región inguinal, sin compromiso de otras zonas, es infrecuente y de difícil diagnóstico clínico.

Se presenta el caso de un hombre de 72 años con una lesión localizada en la ingle derecha, de tiempo de evolución incierto, con antecedentes de enfermedad de Chagas, hipertensión arterial, dos accidentes cerebrovasculares y anticoagulación con warfarina, en quien se confirmó el diagnóstico de enfermedad de Paget extramamaria. Se descartó la presencia de neoplasia extracutánea y se trató con imiquimod tópico al 5 % durante 24 semanas, con mejoría y sin recurrencia de la lesión después de dos años de seguimiento.

La enfermedad de Paget extramamaria es una enfermedad poco conocida, con manifestaciones clínicas que se pueden confundir fácilmente con otras dermatosis, lo cual retarda su diagnóstico y tratamiento oportunos. El imiquimod tópico es una alternativa segura y efectiva en pacientes con lesiones localizadas, cuando el tratamiento quirúrgico es rechazado o está contraindicado.

PALABRAS CLAVE: enfermedad de Paget extramamaria, ingle, imiquimod.

Correspondencia:

Camilo Andrés Morales

Email:

camiderm@yahoo.com

Recibido: 3 de marzo de 2014.

Aceptado: 15 de julio de 2014.

No se reportan conflictos de interés.

Introducción

La enfermedad de Paget es un adenocarcinoma intraepitelial poco común que se presenta en el complejo areola-pezones y, en su forma extramamaria, en la región anogenital y otras zonas anatómicas ricas en glándulas sudoríparas apocrinas^{1,2}. La localización en la ingle no es frecuente y cuando ocurre generalmente se acompaña de compromiso de los genitales externos, sin asociación con neoplasias extracutáneas³⁻⁶.

La enfermedad es más común en mujeres caucásicas entre los 50 y los 80 años de edad; sin embargo, también se ha informado una elevada incidencia en hombres asiáticos^{6,7}.

Las manifestaciones clínicas varían según su localización y cuando ocurre en la ingle se puede confundir con otras dermatosis que afectan los pliegues, lo cual retarda el diagnóstico hasta que se toma una biopsia de piel⁸. La histopatología generalmente confirma el diagnóstico, y la inmunohistoquímica permite diferenciar la enfermedad de otros tumores en los que se observa el patrón pagetoide y sirve para orientar la clasificación de la enfermedad como primaria o secundaria, lo cual es importante para el enfoque, el pronóstico y el tratamiento^{1,9,10}.

El tratamiento de elección es la resección quirúrgica, aunque se han informado tasas de recurrencia significativas aun con márgenes amplios y con cirugía micrográ-

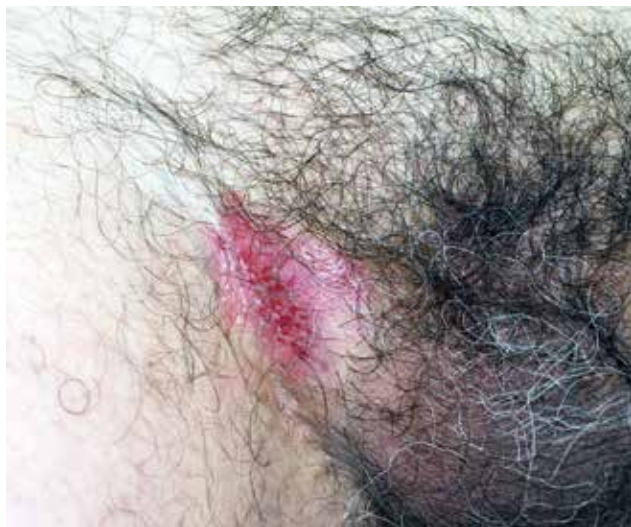

FIGURA 1. Placa eritemato-violácea húmeda, fisurada y con erosiones en la ingle derecha.

fica de Mohs^{6,11}. También se han descrito diferentes tratamientos no quirúrgicos, solos o en combinación con la cirugía, con resultados variables^{9,12-14}. Durante los últimos 10 años, el tratamiento con imiquimod tópico¹⁴⁻¹⁸, como monoterapia o en combinación con 5-fluoruracilo y ácido retinoico, se ha utilizado como alternativa de tratamiento segura y efectiva en casos como el que aquí se presenta.

Caso clínico

Se trata de un hombre de 72 años de edad, con prurito y eritema recurrente en las axilas y en la región inguinal derecha, de tiempo de evolución incierto. Como antecedentes de importancia refería hipertensión arterial, reemplazo de la válvula aórtica y afasia como secuela de dos accidentes cerebrovasculares, en tratamiento con metoprolol, enalapril, atorvastatina, fenobarbital, amlodipino y warfarina.

En el examen físico se encontró en la axila derecha leve eritema y descamación, y en la región inguinal derecha, una placa eritemato-violácea de 3 x 3,5 cm, de bordes irregulares, húmeda, fisurada y con erosiones (**FIGURA 1**). No había adenopatías.

Con una impresión diagnóstica de pénfigo familiar benigno, se inició tratamiento tópico con desonida y clioquinol, con mejoría de las lesiones axilares y persistencia de la placa en la región inguinal. Se cambió el tratamiento a 300 mg/día de limeciclina por vía oral durante un mes, crema humectante y dipropionato de betametasona en crema, con persistencia de la lesión,

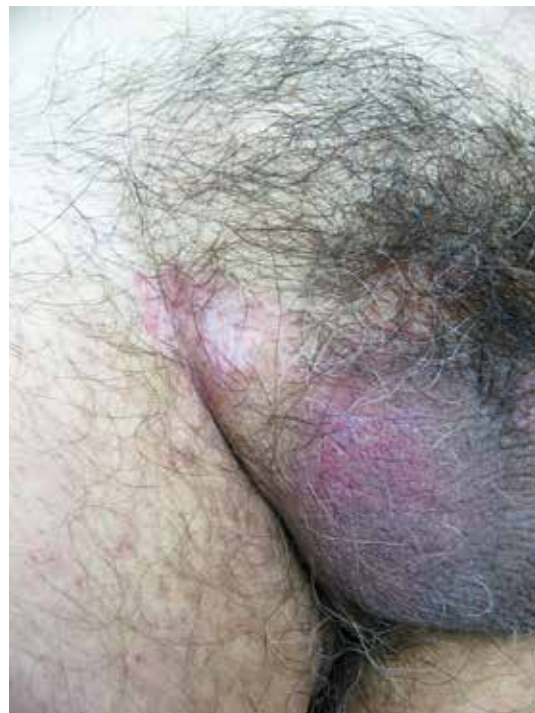

FIGURA 2. Hipopigmentación y eritema residual después de 24 semanas de tratamiento con imiquimod al 5%.

por lo cual se tomó una biopsia de piel que informó proliferación intradérmica de células grandes con halos claros, que se disponían en nidos o individualmente hasta las capas epidérmicas altas, dermis con moderados infiltrados linfocitarios perivasculares que en algunos campos tocaban la epidermis, sin presencia de células tumorales en la dermis (**FIGURAS 3 Y 4**).

La inmunohistoquímica fue positiva para CK 7, antígeno carcinoembrionario y MUC-1, y negativa para CK 20 (**FIGURA 5**). Se confirmó el diagnóstico de enfermedad de Paget extramamaria, se hicieron estudios de extensión por parte de Urología y Gastroenterología, incluyendo uroanálisis, ecografía renal, tomografía computadorizada (TC) de abdomen, hemograma, pruebas de función renal y hepática, tiempo de protrombina, antígeno carcinoembrionario y antígeno prostático específico, los cuales fueron normales y se descartó una neoplasia visceral.

El paciente y sus familiares rechazaron el tratamiento quirúrgico debido a las enfermedades concomitantes y los riesgos del procedimiento; por lo tanto, se inició tratamiento con imiquimod en crema al 5%, tres veces por semana durante 24 semanas, con desaparición del prurito y cicatrización de la lesión, sin recurrencia después de dos años de seguimiento clínico (**FIGURA 2**).

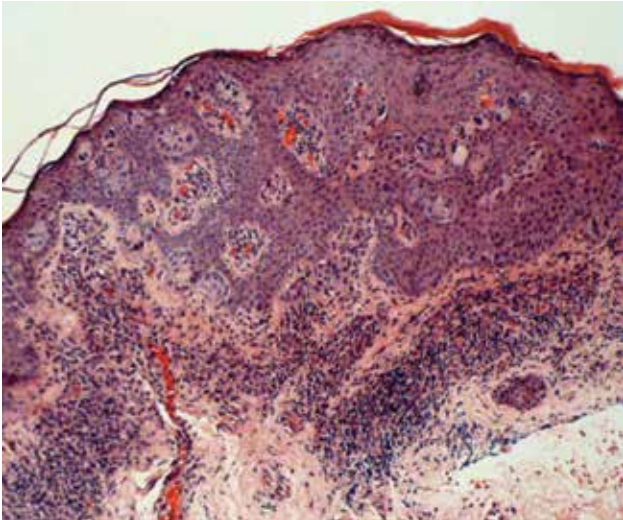


FIGURA 3. Nidos de células de Paget distribuidos tanto en la epidermis profunda (patrón prototipo) como en la superficial (patrón de nidos superficiales). Hematoxilina y eosina, 40X.

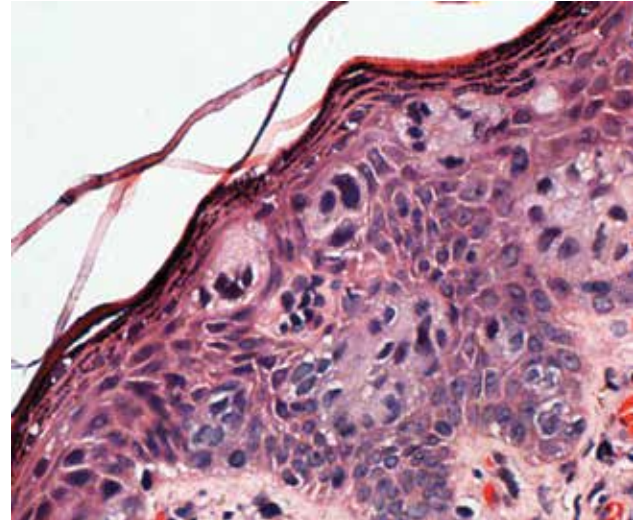


FIGURA 4. Detalle de las células de Paget. Se observan el núcleo aumentado de tamaño, el nucléolo prominente, el citoplasma pálido y abundante con gran contenido de mucina. Hematoxilina y eosina, 10X.

Discusión

La enfermedad de Paget extramamaria es un adenocarcinoma intraepitelial con diferenciación apocrina, que generalmente ocurre en mayores de 60 años y compromete zonas anatómicas donde la densidad de las glándulas sudoríparas apocrinas es mayor, como la región anogenital, la perineal y la axilar¹⁹⁻²¹. Aunque las dos más grandes series de pacientes occidentales coinciden en que la enfermedad es más frecuente en las mujeres caucásicas^{1,2}, cuando se localiza en forma exclusiva en la ingle, la mayoría de los afectados son hombres⁵. Asimismo, recientemente se ha reportado predominio de la enfermedad en los hombres de origen asiático^{6,7}.

Contrario a lo que ocurre en la enfermedad de Paget mamaria, en la que casi siempre hay asociación con un adenocarcinoma de la mama³, la forma extramamaria puede o no acompañarse (15 a 50 %) de un adenocarcinoma de los anexos o de una neoplasia visceral adyacente a la región en donde aparece la lesión cutánea⁴⁻⁶. Cuando afecta la ingle, la posibilidad de neoplasia extracutánea es del 11 %, principalmente en próstata, vejiga, uréter o riñón^{2,7}. Cuando la enfermedad de Paget extramamaria se deriva de la epidermis o de sus anexos y, por lo tanto, no existe neoplasia visceral asociada, se denomina enfermedad de Paget extramamaria primaria, y cuando se presenta invasión intraepidérmica o metástasis, a partir de una neoplasia extracutánea, se denomina enfermedad de Paget extramamaria secundaria^{19,23,24}.

A pesar de haber sido descrita en 1889, aún existe controversia sobre su fisiopatología y el origen de las células tumorales^{8,16}. Actualmente, se considera que la enfermedad surge como una neoplasia intraepidérmica en la mayoría de los casos, y que las células de Paget se originan a partir de las células intraepiteliales del conducto de la glándula apocrina^{3,8} o de células pluripotenciales de la capa basal de la epidermis, que no logran diferenciarse en una estructura apocrina^{1,8}. Otra teoría sugiere la migración de células malignas desde un sitio adyacente a la epidermis (glándula sudorípara, mucosa anorrectal o mucosa del aparato genitourinario, por ejemplo), lo cual explicaría la enfermedad de Paget extramamaria secundaria^{8,25}. Teniendo en cuenta el sitio anatómico donde se encuentran las células tumorales, una clasificación histológica sugiere que la enfermedad de Paget extramamaria puede ser un adenocarcinoma de la epidermis con compromiso de anexos, con extensión a la dermis y riesgo de metástasis, o un adenocarcinoma que invade la piel a partir de un órgano contiguo²⁵.

Además de su localización típica en zonas anatómicas con abundantes glándulas sudoríparas apocrinas, la enfermedad de Paget extramamaria se caracteriza por la presencia de prurito en la zona afectada. Las características clínicas de la lesión inicial pueden variar según su localización, pero generalmente es una mácula eritematosa, de lento crecimiento excéntrico, que se convierte en una placa descamativa con fisuras y erosiones superficiales³⁻⁵, con posterior aparición de úlceras y lesiones vegetantes o nodulares⁸.

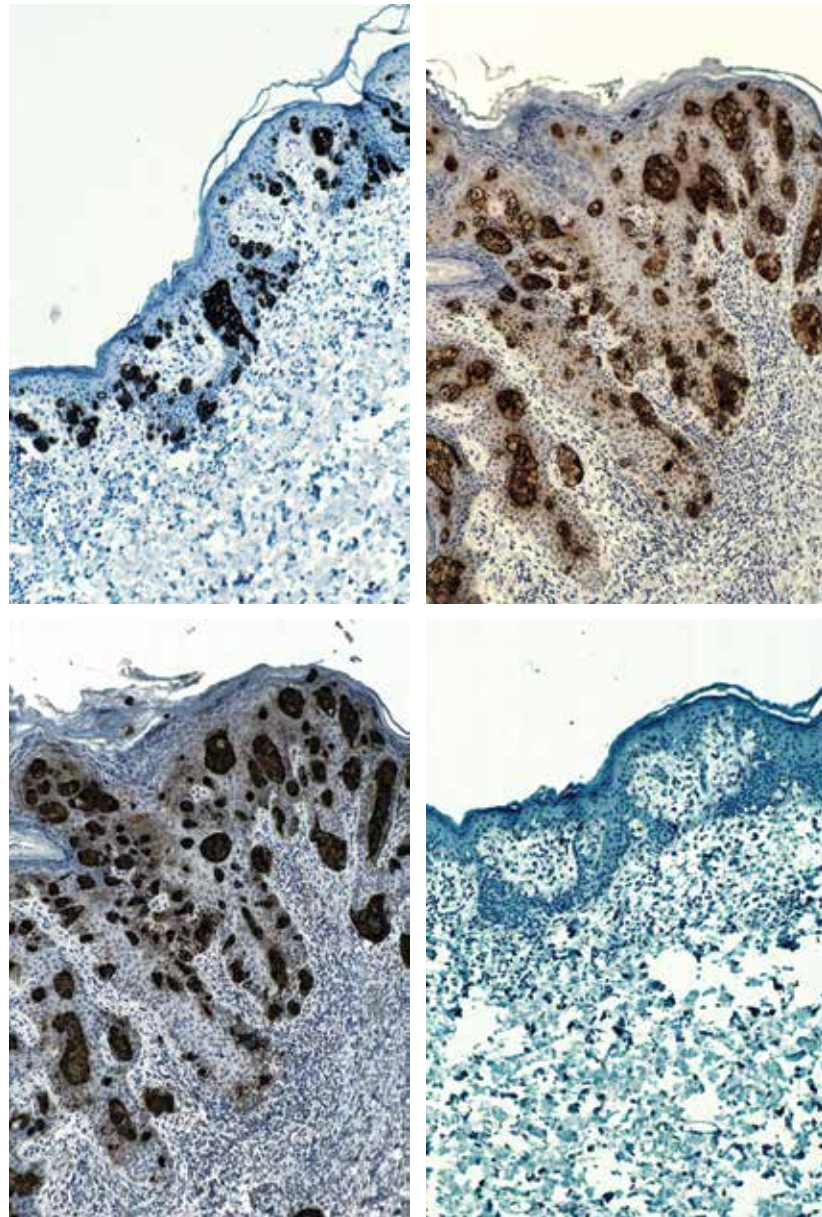


FIGURA 5. Tinciones de inmunohistoquímica para la enfermedad de Paget extramamaria. (a) CK7 positivo. (b) Antígeno carcinoembrionario positivo. (c) MUC1 positivo. (d) CK20 negativo.

Marcador	EPEM	EPEM
	Primaria	Secundaria
ACE	Positivo ^{3, 24}	Negativo ^{3, 24}
GCDFP-15	Positivo ^{3, 22}	Negativo ^{3, 22}
MUC-1	Positivo ^{8, 25}	
Cam 5.2	Positivo ^{3, 22}	
CK 7	Positivo ^{8, 21}	
CK 20	Negativo ^{8, 22}	Positivo ^{3, 18}

ACE: antígeno carcinoembrionario
 GCDFP-15: Gross Cystic Disease Fluid Protein-15
 MUC-1: apomucina 1
 Cam 5.2: anticuerpo monoclonal anti-citoqueratina
 CK 7: citoqueratina 7
 CK 20: citoqueratina 20

TABLA 1. Marcadores tumorales utilizados en el diagnóstico de la enfermedad de Paget extramamaria.

La dificultad para el diagnóstico clínico en el caso que se presenta, a pesar de tener los hallazgos típicos de la enfermedad, se debió al compromiso exclusivo de la ingle derecha, una localización infrecuente, con muy pocos casos informados^{7,9-11}, la mayoría de ellos con compromiso de escroto y pene^{2,6,7,12}. En una revisión de 197 casos reportados en la literatura en inglés, el 65 % tuvo lesiones en la vulva, el 20 % en la región perianal y solo el 14 % en el pene, el escroto o la ingle², una cifra similar a la de las lesiones en la ingle (10,8 %) reportada en una población asiática¹¹. También, se ha descrito compromiso simultáneo de diferentes regiones anatómicas¹³, localizaciones menos frecuentes como algunas mucosas, las axilas, el ombligo, los párpados y el conducto auditivo externo^{4,14}, y en regiones que carecen de glándulas apocrinas, lo que se ha denominado enfermedad de Paget extramamaria "ectópica"¹⁵.

Teniendo en cuenta que se trata de una enfermedad poco conocida, con síntomas inespecíficos que en muchos casos se limitan solo al prurito⁴, las manifestaciones clínicas se pueden confundir fácilmente con las de otras dermatosis y es frecuente que el diagnóstico se difiera hasta conocer los resultados de la histopatología^{4,14,16,17}.

Las tinciones de hematoxilina y eosina usualmente permiten hacer el diagnóstico, pero en casos dudosos, el gran contenido de mucina en las células de Paget permite su identificación por medio de las tinciones con ácido peryódico de Schiff (PAS), azul alciano, mucicarmín y hierro coloidal^{4,14,18}. Shiomi, *et al.*, describieron siete patrones histopatológicos diferentes en la enfermedad de Paget extramamaria: glandular, de acantólisis, en nidos superficiales, en nidos altos, en botón, laminar y patrón prototipo; además, establecieron que 22 de los 38 casos estudiados tenían lesión *in situ* (sólo compromiso de la epidermis) y 16 tenían lesión invasiva (compromiso de la dermis), todos con el patrón prototipo asociado a otro de los patrones descritos, de los cuales el más frecuente fue el de acantólisis (73 %), aunque en las lesiones invasivas predominó el patrón de nidos superficiales, en comparación con los casos de enfermedad de Paget extramamaria *in situ*¹⁹.

En este caso, la histopatología mostró un patrón que corresponde al prototipo, coexistiendo con el de nidos superficiales, ya que se observa la disposición de las células de Paget en nidos e individualmente hasta las capas epidérmicas altas (**FIGURAS 3 Y 4**).

La inmunohistoquímica es importante porque permite diferenciar la enfermedad de Paget extramamaria del melanoma y la enfermedad de Bowen⁵. Además, sirve para orientar la clasificación hacia una enfermedad primaria o secundaria (**TABLA 1**), sospechar la presencia de una neoplasia asociada y establecer el pronós-

tico^{3,18,20,21}. Los marcadores específicos más utilizados en el diagnóstico de esta enfermedad son el antígeno carcinoembrionario y la *Gross Cystic Disease Fluid Protein-15* (GCDFF-15), presentes en los epitelios glandulares^{3,5,22}, la apomucina 1 (MUC-1), componente de la superficie ductal de las células del tejido glandular²³ y algunas citoqueratinas, como Cam 5.2, CK 7 y CK 20^{6,8,21,24}.

La MUC-1 y las citoqueratinas son los marcadores diagnósticos más útiles. La MUC-1 y la Cam 5.2 son positivas en la mayoría de los casos^{3,25} y no permiten diferenciar entre enfermedad de Paget extramamaria primaria y secundaria. La ausencia de expresión de CK 7 y la presencia de CK 20 en las células de Paget, indica enfermedad secundaria asociada a neoplasia extracutánea, principalmente carcinoma colorrectal o urotelial, aunque la ausencia de CK 20 no es suficiente para confirmar el diagnóstico de enfermedad primaria²⁰. Por lo tanto, aunque inmunofenotipos diferentes a CK 7+/CK 20- son sugestivos de enfermedad de Paget extramamaria secundaria, su utilidad es limitada debido a que la CK 20 también se expresa en algunos casos de la forma primaria^{11,21}. En la **FIGURA 5** se observan los resultados de los marcadores utilizados en el presente caso, hallazgos sugestivos de enfermedad de Paget extramamaria primaria.

Desde el punto de vista clínico, el diagnóstico diferencial incluye diferentes enfermedades infecciosas, inflamatorias y tumorales de curso crónico, que pueden causar lesiones pruriginosas en los pliegues, como las micosis superficiales (intertrigo candidiásico y *tinea cruris*), la psoriasis invertida, los eccemas, el liquen escleroso y atrófico, el liquen plano inverso, el pénfigo familiar benigno, la enfermedad de Bowen y el melanoma, entre otras.

Por otro lado, el patrón histológico característico de la infiltración epidérmica de las células de Paget, se conoce como patrón pagetoide y hace referencia a la distribución de las células, aisladas o en grupos, a través de la epidermis³. Otras enfermedades en las que se observa este patrón son el melanoma, la enfermedad de Bowen, la histiocitosis de células de Langerhans y la micosis fungoide^{3,5}, principales diagnósticos diferenciales histológicos de la enfermedad de Paget extramamaria.

El tratamiento de elección para la enfermedad no invasiva es la resección quirúrgica con márgenes amplios^{4,10,18}. Sin embargo, se debe tener en cuenta la elevada tasa de recurrencias (33 a 60 %)^{6,26} debido a la dificultad para delimitar el tumor, que se puede extender entre 2 y 5 cm más allá del borde visible de la lesión^{4,26}, y la posibilidad de secuelas estéticas y funcionales, dependiendo de la extensión y localización de la lesión^{4,5,10}. La cirugía micrográfica de Mohs es efectiva y superior a la cirugía convencional, porque puede reducir la tasa de

recurrencias a 16 % en casos de enfermedad primaria y a 50 % cuando se trata de tumores recurrentes²⁶.

El tratamiento no quirúrgico con radioterapia, ablación con láser de dióxido de carbono, quimioterapia sistémica, terapia fotodinámica, retinoides, bleomicina y 5-fluoruracilo tópico, también ha sido efectivo en algunos pacientes con enfermedad de Paget extramamaria no invasiva^{4,6,16}. Durante los últimos 10 años el imiquimod en crema al 5 % como monoterapia⁶, o en combinación con 5-fluoruracilo y ácido retinoico¹⁷, se ha utilizado como alternativa en aquellos pacientes que rechazan o tienen contraindicada la cirugía, con mínima morbilidad asociada y buen cumplimiento del tratamiento debido a la facilidad para su autoaplicación^{4,6}. Sin embargo, la ausencia de ensayos clínicos controlados con seguimiento a largo plazo para evaluar su efectividad y el escaso número de casos reportados hasta la fecha, limitan su utilidad. Recientemente, se ha descrito falla terapéutica en algunos casos, relacionada con lesiones extensas o con el grado de penetración y absorción del medicamento^{17,27}.

El imiquimod es un activador del receptor *toll-like 7* (TLR7) que estimula la respuesta inmunitaria innata y adquirida por medio de la síntesis de interleucina 1, 6, 8 y 12, interferón alfa y beta, y factor de necrosis tumoral por parte de macrófagos y células dendríticas; favorece la activación policlonal de células B al aumentar la expresión de marcadores del complejo mayor de histocompatibilidad de clase II y la producción de inmunoglobulinas; también, incrementa la migración de células de Langerhans desde la piel hasta los ganglios linfáticos, mejorando así la presentación antigénica^{6,17,28}.

La duración del tratamiento varía entre 6 y 52 semanas²⁸, y la frecuencia de aplicación depende de la tolerabilidad y la aparición de efectos adversos^{6,17}. En el presente caso la lesión persistió después de las primeras 16 semanas de tratamiento, por lo cual este se extendió a 24 semanas, con buena tolerancia, desaparición del prurito y cicatrización de la lesión durante este periodo, sin recurrencias después de dos años de seguimiento clínico.

Conclusiones

El reconocer las manifestaciones clínicas y las localizaciones infrecuentes de la enfermedad de Paget extramamaria, permite su diagnóstico y tratamiento oportunos. La histopatología y la inmunohistoquímica son fundamentales para confirmar el diagnóstico y orientar la clasificación de la enfermedad, lo cual es importante para su enfoque, pronóstico y tratamiento. El imiquimod tópico es una alternativa segura y efectiva en pacientes con lesiones localizadas, cuando el tratamiento quirúrgico es rechazado o de alto riesgo.

Referencias

1. Siesling S, Elferink MA, van Dijk JA, Pierie JP, Blokk WA. Epidemiology and treatment of extramammary Paget disease in the Netherlands. *Eur J Surg Oncol*. 2007;33:951-5.
2. Chanda JJ. Extramammary Paget's disease: Prognosis and relationship to internal malignancy. *J Am Acad Dermatol*. 1985;13:1009-114.
3. Lloyd J, Flanagan A. Mammary and extramammary Paget's disease. *J Clin Pathol*. 2000;53:742-9.
4. Rao VR, Henry DH. Extramammary Paget's disease. *Commun Oncol*. 2004;1:109-15.
5. González BM, Bort GP. La enfermedad de Paget extramamaria. *Piel*. 2006;21:332-5.
6. Zampogna JC, Flowers FP, Roth WI, Hassenein AM. Treatment of primary limited cutaneous extramammary Paget's disease with topical imiquimod monotherapy: Two case reports. *J Am Acad Dermatol*. 2002;47:S229-35.
7. Yugueros P, Keeney GL, Bite U. Paget's disease of the groin: Report of seven cases. *Plast Reconstr Surg*. 1997;100:336-9.
8. Liegl B, Leibl S, Gogg-Kamerer M, Tessaro B, Horn L, Moinfar F. Mammary and extramammary Paget's disease: An immunohistochemical study of 83 cases. *Histopathology*. 2007;50:439-47.
9. Díaz de Leon ED, Carcangiu ML, Prieto VG, McCue PA, Burchette JL, To G, et al. Extramammary Paget disease is characterized by the consistent lack of estrogen and progesterone receptors but frequently expresses androgen receptor. *Am J Clin Pathol*. 2000;113:572-5.
10. Dionyssopoulos A, Mandekou-Lefaki I, Vakirlis E, Manoliadis I, Nikolis A, Dionyssopoulou E. Extramammary Paget's disease: Isolated localization on the groin - wide local excision with immediate reconstruction. *Ann Surg Oncol*. 2006;13:1235-40.
11. Lee SJ, Choe YS, Jung HD, Ahn SK, Cha YC, Cho KH, et al. A multicenter study on extramammary Paget's disease in Korea. *Int J Dermatol*. 2011;50:508-15.
12. Hamm H, Vroom TM, Czarnetzki BM. Extramammary Paget's cells: Further evidence of sweat gland derivation. *J Am Acad Dermatol*. 1986;15:1275-81.
13. Ariza SA, Rueda X, González S, Rolon M. Enfermedad de Paget extramamaria múltiple. *Rev Asoc Col Dermatol*. 2008;16:165-7.
14. Haberman H, Goodall J, Llewellyn M. Extramammary Paget's disease. *CMA Journal*. 1978;118:161-2.
15. Sawada Y, Bito T, Kabashima R, Yoshiki R, Hino R, Nakamura M, et al. Ectopic extramammary Paget's disease: Case report and literature review. *Acta Derm Venereol*. 2010;90:502-5.
16. Tanaka VDA, Sanches JA, Torezan L, Niwa AB, Festa Neto C. Mammary and extramammary Paget's disease: A study of 14 cases and the associated therapeutic difficulties. *Clinics*. 2009;64:599-606.
17. Ye J, Rhew DC, Yip F, Edelstein L. Extramammary Paget's disease resistant to surgery and imiquimod monotherapy but responsive to imiquimod combination topical chemotherapy with 5-fluorouracil and retinoic acid: A case report. *Cutis*. 2006;77:245-50.
18. Lam C, Funaro D. Extramammary Paget's disease: Summary of current knowledge. *Dermatol Clin*. 2010;28:807-26.
19. Shiomi T, Yoshida Y, Shomori K, Yamamoto O, Ito H. Extramammary Paget's disease: Evaluation of the histopathological patterns of Paget cell proliferation in the epidermis. *J Dermatol*. 2011;38:1054-7.

20. Ohnishi T, Watanabe S. The use of cytokeratins 7 and 20 in the diagnosis of primary and secondary extramammary Paget's disease. *Br J Dermatol.* 2001;142:243-7.
 21. Perrotto J, Abbott JJ, Ceilley RI, Ahmed I. The role of immunohistochemistry in discriminating primary from secondary extramammary Paget disease. *Am J Dermatopathol.* 2010;32:137-43.
 22. Kohler S, Smoller BR. Gross cystic disease fluid protein-15 reactivity in extramammary Paget's disease with and without associated internal malignancy. *Am J Dermatopathol.* 1996;18:118-23.
 23. Kondo Y, Kashima K, Daa T, Fujiwara S, Nakayama I, Yokoyama S. The ectopic expression of gastric mucin in extramammary and mammary Paget's disease. *A J Surg Pathol.* 2002;26:617-23.
 24. Helm KF, Goellner JR, Peters MS. Immunohistochemical stains in extramammary Paget's disease. *Am J Dermatopathol.* 1992;14:402-7.
 25. Kuan S, Montag AG, Hart J, Krausz T, Recant W. Differential expression of mucin genes in mammary and extramammary Paget's disease. *Am J Surg Pathol.* 2001;25:1469-77.
 26. Hendi A, Broadland DG, Zitelli JA. Extramammary Paget's disease: Surgical treatment with Mohs micrographic surgery. *J Am Acad Dermatol.* 2004;51:767-73.
 27. Green JS, Burkemper NM, Fosko SW. Failure of extensive extramammary Paget disease of the inguinal area to clear with imiquimod cream, 5%: Possible progression to invasive disease during therapy. *Arch Dermatol.* 2011;147:704-8.
 28. Luyten A, Sörgel P, Clad A, Giesecking F, Maass-Poppenhusen K, Lellé RJ, *et al.* Treatment of extramammary Paget disease of the vulva with imiquimod: A retrospective, multicenter study by the German Colposcopy Network. *J Am Acad Dermatol.* 2014;70:644-50.
-
-