

# Displasia ectodérmica hidrótica y epiteloma cuniculado

*Ectodermal dysplasia and epithelioma hidrotic cuniculatum*

**Sandra Patricia Herrera<sup>1</sup>, Germán Santacoloma<sup>2</sup>**

1. Médica, residente de Dermatología, Universidad de Caldas, Manizales, Colombia
2. Médico dermatólogo, profesor de Dermatología, Universidad de Caldas, Manizales, Colombia

## Resumen

La displasia ectodérmica hidrótica es una genodermatosis con herencia autosómica dominante, caracterizada por la presencia de hipotricosis generalizada, uñas distróficas e hiperqueratosis palmo-plantar. El carcinoma verrugoso es un tipo bien diferenciado e infrecuente de carcinoma escamocelular de bajo grado; se localiza en la plantas de los pies y se le conoce como epiteloma cuniculado. Se reporta el caso de un hombre de 51 años de edad, con dos entidades raras, de las que no encontramos asociación en la literatura científica revisada.

**PALABRAS CLAVE:** displasia ectodérmica hidrótica, carcinoma verrugoso, epiteloma cuniculado, queratodermia palmo-plantar.

## Summary

The hidrotic ectodermal dysplasia is an autosomal dominant genodermatosis characterized by the presence of generalized hypotrichosis, hyperkeratosis palmo-plantaris and dystrophic nails. Verrucous carcinoma is a distinct and rare type of low-grade squamous cell carcinoma; its location is in the soles and it is known as epithelioma cuniculatum. We report the case of a 51 year old man with two rare diseases for which no association was found in the literature reviewed.

**KEYWORDS:** Hidrotic ectodermal dysplasia, verrucous carcinoma, epithelioma cuniculatum, keratoderma palmo-plantaris.

### Correspondencia:

Sandra Patricia Herrera

### Email:

sandrahm988@gmail.com

*Recibido: 21 de septiembre de 2014.*

*Aceptado: 2 de noviembre de 2014.*

**No se reportan conflictos de interés.**

## Introducción

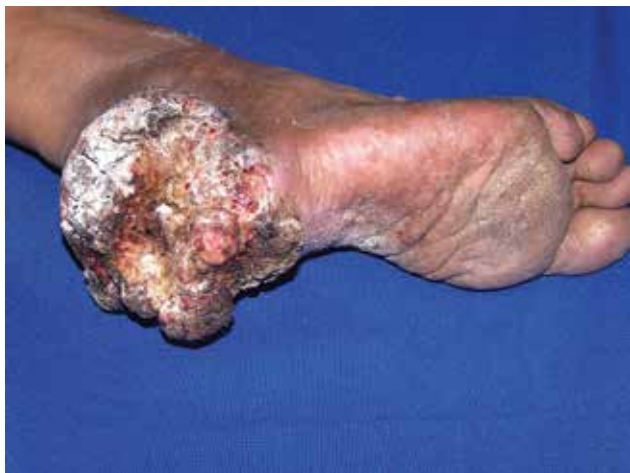Las displasias ectodérmicas son un grupo heterogéneo de trastornos hereditarios caracterizados por compartir anomalías estructurales y funcionales en varios tejidos derivados del ectodermo. Hasta la fecha se conocen unas 200 entidades diferentes, de las cuales se ha identificado el gen causal en aproximadamente 30<sup>1</sup>.

El carcinoma verrugoso corresponde a un raro carcinoma escamocelular de bajo grado, bien diferenciado, localmente invasivo, con bajo potencial metastásico, que se ha denominado por sus diferentes localizaciones

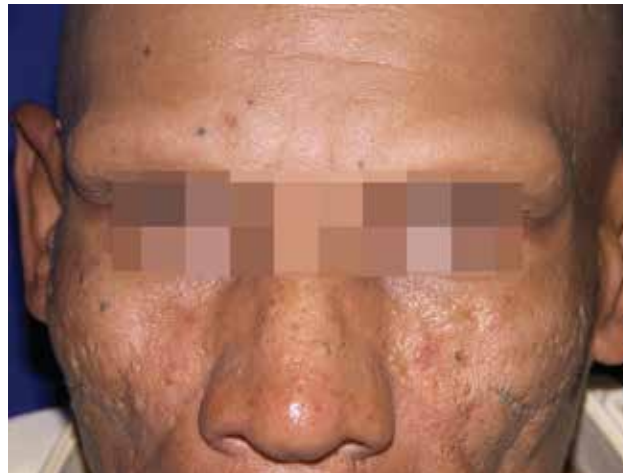como epiteloma cuniculado plantar, condiloma acuminado gigante de la región anorrectal y papilomatosis oral florida de la orofaringe, aunque representan la misma condición patológica.

## Caso clínico

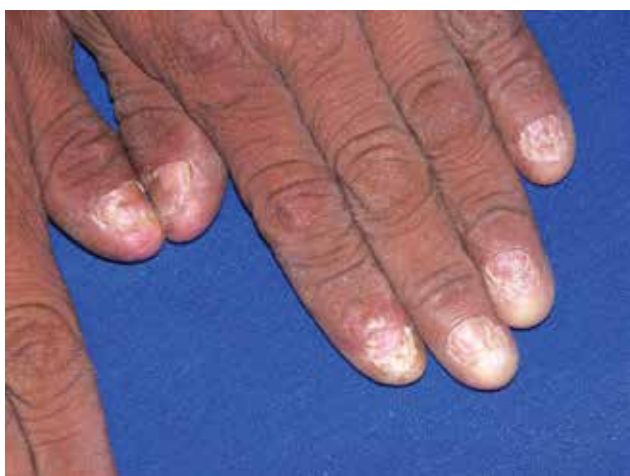Se presenta el caso de un paciente de sexo masculino de 51 años de edad, natural y procedente de Manizales (Caldas), de ocupación reciclador, que consultó por un cuadro clínico de cuatro años de evolución que se inició con la aparición de una lesión en la región plantar del



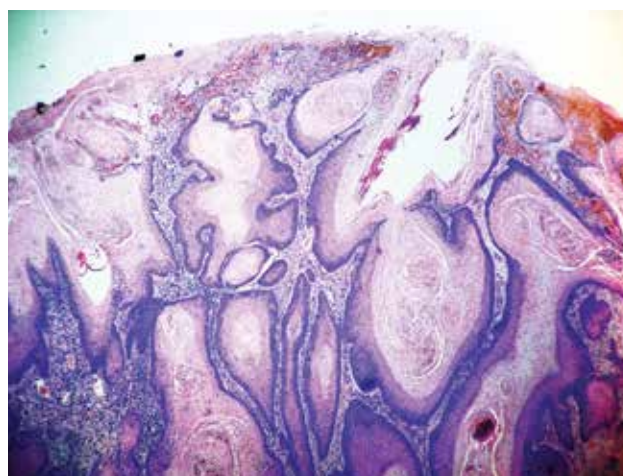
**FIGURA 1.** Tumor verrugoso del talón derecho.



**FIGURA 2.** Alopecia total.



**FIGURA 3.** Distrofia ungular.



**FIGURA 4.** Neoplasia maligna queratinizante, compuesta por grandes masas. Hematoxilina y eosina 10X.

talón derecho, sobre un área de hiperqueratosis, la cual fue diagnosticada por biopsia como una verruga viral y tratada por un dermatólogo. La lesión recidivó 18 meses atrás y se convirtió en una masa de crecimiento lento que, posteriormente, se ulceró y se tornó fétida y dolorosa, ocasionando limitación funcional importante.

Refirió ausencia congénita de pelo corporal y, desde la primera infancia, alteración en todas las uñas e hiperqueratosis palmo-plantar.

Tiene tres hermanos y cuatro sobrinos con cambios similares en la piel y en los anexos.

En el examen físico se encontró una lesión tumoral hiperqueratósica, de 15 cm de diámetro, de aspecto verrugoso, fétida, con algunas áreas ulceradas y supurativas, que comprometían todo el talón del pie derecho (**FIGURA 1**). No se palparon adenopatías.

Además, se encontró alopecia total, queratodermia palmo-plantar, distrofia de todas las uñas y catarata bi-

lateral (**FIGURAS 2 Y 3**); con estos hallazgos se diagnosticó una displasia ectodérmica hidrótica.

Se tomó biopsia en elipse del talón derecho. En la histopatología se observó una neoplasia maligna compuesta por grandes proyecciones papilares, con un epitelio queratinizante, bien diferenciado, con pocas atipias y márgenes bien definidos, rodeadas por infiltrado inflamatorio (**FIGURA 4**), lo cual confirmó el diagnóstico clínico de carcinoma escamocelular cuniculado. El paciente fue sometido a amputación supracondílea por ortopedia.

## Discusión

La displasia ectodérmica hidrótica, o síndrome de Clouston, es un trastorno autosómico dominante, particularmente común en los individuos franco-cana-

dienses. Es causada por mutaciones en el gen *GJB6* presente en el cromosoma 13, que codifica la conexina 30. Las conexinas son proteínas transmembrana, directamente relacionadas con la señalización, intercambio de nutrientes, coordinación de actividades celulares y respuesta a estímulos<sup>1</sup>.

Las tres principales características clínicas que la identifican son: hipotricosis generalizada, distrofia de las uñas y queratodermia palmo-plantar, con dientes normales y adecuada función de las glándulas sudoríparas y sebáceas.

Otros componentes ectodérmicos que pueden estar presentes, incluyen alteraciones oculares, esqueléticas, retardo mental y sordera neurosensorial.

El carcinoma cuniculado es un tipo de carcinoma verrugoso infrecuente, de bajo grado, localizado en la planta del pie, descrito por primera vez en 1954<sup>2</sup>. En varios estudios de casos se sugiere que el virus del papiloma humano (HPV) es responsable de su crecimiento y desarrollo, y se han detectado, principalmente, el VPH2 y el VPH16.

Se presenta predominantemente en hombres (79 a 89%)<sup>2</sup>, entre la cuarta y sexta década de la vida, siguiendo un curso crónico que evoluciona desde una lesión focal discreta hasta un gran tumor solitario muy penetrante<sup>3</sup>.

En una reciente revisión se encontró localizado en la planta de los pies<sup>4</sup>, bajo la cabeza del primer metatarsiano (53 %), dedos de los pies (21 %), talón (16 %) y en otro lugar (10 %)<sup>5</sup>. El carcinoma del retropié puede tener un potencial más insidioso, una vez que ha invadido la corteza ósea<sup>4</sup>.

El diagnóstico clínico diferencial incluye la verruga vulgar, el poroma ecrino, la hiperplasia epidérmica reactiva, los tumores de los anexos, la queratosis seborreica gigante, el queratoacantoma gigante, el xantoma verruciforme y el melanoma verrugoso<sup>2</sup>.

La histopatología del carcinoma cuniculado se caracteriza por proyecciones papilares romas de epitelio bien diferenciado, con mínima atipia, rodeadas por un infiltrado inflamatorio. Las células tumorales son grandes, con tinción pálida y una apariencia benigna (2). Las lesiones se pueden confundir en la histología con verrugas vulgares, hiperqueratosis e hiperplasia pseudoepiteliomatosa, principalmente si se toman biopsias superficiales.

El tratamiento de elección es la extirpación quirúrgica local amplia; en las lesiones extensas se puede requerir la amputación parcial o total del pie. Si el tumor es pequeño, el legrado (*curettage*) y la cauterización

pueden ser suficientes. La electrodesecación, la criocirugía y la cirugía láser, están asociadas con una alta tasa de recurrencia<sup>2</sup>.

Hay pocos casos reportados en la literatura científica que relacionan la displasia ectodérmica hipohidrótica con tumores malignos, tales como el rhabdomyosarcoma<sup>6</sup> y el carcinoma escamocelular de la piel, el lecho ungular y la tráquea<sup>7</sup>.

Existen reportes que asocian las entidades que producen queratodermia palmo-plantar con una mayor propensión a la aparición del carcinoma de células escamosas y del epiteloma cuniculado<sup>8</sup>.

No obstante, no encontramos publicaciones que muestren la asociación del síndrome de Clouston con el epiteloma cuniculado.

## Conclusión

Se presenta el caso de un hombre de 51 años, con displasia ectodérmica hidrótica, que desarrolló un carcinoma cuniculado sobre una lesión hiperqueratósica del talón derecho. Dado el compromiso tumoral óseo del calcáneo, se decidió practicar amputación supracondílea del pie.

Estas son dos enfermedades raras de las que no encontramos asociación en la literatura científica revisada.

## Referencias

1. García-Martín P, Hernández-Martín A, Torrelo A. Ectodermal dysplasias: A clinical and molecular review. *Actas Dermosifiliogr*. 2013;104:451-70.
2. Halpern J, Harris S, Suárez V, Jeyaratnam R, Smith A. Epithelioma cuniculatum: A case report. *Foot Ankle Surg*. 2009;15:114-6.
3. Gordon DK, Ponder EN, Berrey BH, Kubik MJ, Sindone J. Verrucous carcinoma of the foot, not your typical plantar wart: A case study. *Foot*. 2014;24:94-8.
4. Thomas EJ, Graves NC, Meritt SM. Carcinoma cuniculatum: An atypical presentation in the foot. *J Foot Ankle Surg*. 2014;53:356-9.
5. Kelishadi SS, Wirth GA, Evans GR. Recalcitrant verrucous lesion: Verrucous hyperplasia or epithelioma cuniculatum (verrucous carcinoma). *J Am Podiatr Med Assoc*. 2006;96:148-53.
6. Cankaya H, Kösem M, Kiris M, Uner A, Metin A. Nasopharyngeal rhabdomyosarcoma in a patient with hypohidrotic ectodermal dysplasia syndrome. *Auris Nasus Larynx*. 2002;29:313-6.
7. Winter SC, Bates GJ. Hypohidrotic ectodermal dysplasia associated with squamous cell carcinoma of the trachea. *J Laryngol Otol*. 2002;116:742-3.
8. Mohammad A. Challenging cases in dermatology. Cairo, Egypt: Springer; 2013. p. 3-8.